HC. 2. 21

R51273

ÜBER DEN AUSGANG

DER

CYANOTISCHEN INDURATION DER NIERE

IN

GRANULARATROPHIE.

HERRN OBERMEDIZINALRAT PROFESSOR Dr. BOLLINGER

ZUR FEIER

SEINES FÜNFZIGSTEN GEBURTSTAGES

GEWIDMET.

PUBLIC LIBRARY

I. Teil. Über das Vorkommen von Nierenschrumpfung bei Zuständen allgemeiner venöser Stauung von Dr. Ludwig Horn, Assistent an der k. chirurgischen Universitätspoliklinik in München.

II. Teil. Weitere histologische Mitteilungen über Granularatrophie als Ausgang cyanotischer Induration, von Dr. Hans Schmaus, Privatdozent und 1. Assistent am k. pathologischen Institut München.

Aus dem pathologischen Institut zu München.

WIESBADEN.

VERLAG VON J. F. BERGMANN

1893.

Druck der Kgl. Universitätsdruckerei von H. Stürtz in Würzburg.

HERRN

OBERMEDIZINALRAT PROFESSOR DR. BOLLINGER

ZUR FEIER

SEINES FÜNFZIGSTEN GEBURTSTAGES

IN DANKBARKEIT UND VEREHRUNG

GEWIDMET

VON

DR. HANS SCHMAUS,
PRIVATDOZENT UND I. ASSISTENT AM PATHOL. INSTITUT IN MÜNCHEN.

UND

DR. LUDWIG HORN,
ASSISTENT DER KGL. CHIRURG. UNIVERSITÄTS-POLIKLINIK IN MÜNCHEN.

Hochverehrter Lehrer und Chef!

Vorliegende Arbeit schliesst sich an ein Kapitel der Pathologie an, in dem Sie selbst grundlegend gewirkt haben; sie betrifft die Veränderungen, welche im Verlauf allgemeiner Kreislaufstörungen in einem bestimmten Organ, der Niere, sich entwickeln und die Anregung hiezu, diese Vorgänge einer genaueren Untersuchung zu unterziehen, ist seinerzeit von Ihnen selbst gegeben worden. Dadurch entstanden die damals meiner Leitung anvertrauten Untersuchungen von Horn, welche in erster Linie mehr eine allgemeine Orientierung über das Vorkommen und die anatomische Beschaffenheit der bei allgemeiner Stauung entstehenden Nierenschrumpfungen im Auge hatten. Aus weiteren Studien über den gleichen Gegenstand, die sich sowohl auf gelegentlich gemachte Beobachtungen und Notizen, wie auch auf speziell hiezu gesammeltes Material stützen, ging der zweite Teil dieser Arbeit hervor, der eine genauere Darstellung der einschlägigen histologischen Verhältnisse und damit noch eine nähere Begründung der zuerst von Ihnen aufgestellten Ansicht geben soll, dass allgemeine Cirkulationsstörungen häufiger, als man sonst annimmt, die Ursache für Granularatrophie der Niere abgeben und dass dieser Form der Schrumpfniere eine selbständige, mit anderen gleichwertige Stellung angewiesen werden muss. Indem ich hier die Resultate unserer beiden Untersuchungsreihen herausgebe, bitte ich Sie, deren Widmung als schwaches Zeichen der Dankbarkeit Ihrer Schüler anzusehen und die kleine Festgabe freundlichst entgegen zu nehmen.

München den 1. März 1893.

HANS SCHMAUS.

Inhalt.

I. Teil.

Seite

Über das Vorkommen von Nierenschrumpfung bei Zuständen allgemeiner venöser Stauung. Von Dr. Ludwig Horn, Assistent an der kgl. chirurgischen Universitäts-Poliklinik in München 1

II. Teil.

Weitere histologische Mitteilungen über Granularatrophie als Ausgang cyanotischer Induration. Von Dr. Hans Schmaus, Privatdozent und I. Assistent am pathologischen Institut München 49

I. TEIL.

ÜBER DAS

VORKOMMEN VON NIERENSCHRUMPFUNG

BEI

ZUSTÄNDEN ALLGEMEINER VENÖSER STAUUNG.

In dem an Fällen von Herzkrankheiten reichen Material des hiesigen pathologischen Instituts war schon seit längerer Zeit eine eigentümliche Affektion der Nieren aufgefallen, welche zwar nichts Spezifisches an sich hat, aber doch hier häufiger als anderswo vorzukommen scheint. Es waren das granulierte, normal grosse bis hochgradig atrophische Nieren, welche aber ausserdem in sehr ausgeprägter Weise die Zeichen der venösen Stauung respektive der cyanotischen Induration an sich trugen; allem Anschein nach geht die Affektion aus den letztgenannten Zuständen hervor, schliesst sich mindestens unmittelbar an solche an. Die idiopathische Herzhypertrophie mit der schliesslich aus dem Zustand der alkoholischen Plethora hervorgehenden muskulären Insuffizienz und den hieraus resultierenden Stauungszuständen im gesammten Körper ist es in erster Linie, welche zu dieser Granularatrophie der Nieren, den „Stauungsschrumpfnieren", wie Bollinger sie zuerst bezeichnet hat, den Anstoss geben; ferner aber auch Herzerkrankungen anderer Art, Klappenfehler, Fettherz, ebenso auch Lungenkrankheiten, soferne nur bei allen diesen Zuständen schliesslich das Bild der Herzinsuffizienz zustande kommt.

Es ist klar, dass diese Affektion nichts Neues darstellt und natürlich auch längst bekannt sein muss; dennoch ist es auffallend, wie wenig dieselbe verhältnismässig in der Litteratur

berücksichtigt ist. Zwar findet man Angaben über beginnende Granulierung cyanotisch indurierter Nieren, von wirklichen Stauungsschrumpfnieren aber ist nur selten die Rede. Offenbar wird der fragliche Prozess, die eigentliche Schrumpfung, vielfach auf andere Ursachen zurückgeführt, werden solche Nieren als arteriosklerotische oder Gefässschrumpfnieren, oder auch als mässig vorgeschrittene Stadien primärer interstitieller Nephritis gedeutet. Jedenfalls werden die betreffenden Erscheinungen nicht so allgemein unmittelbar auf Stauung zurückgeführt, im Gegensatz zu der analogen Affektion der Leber, wo die Stauungsatrophie ein allseitig eingebürgerter Begriff ist.

Bevor ich auf einige litterarische Angaben näher eingehe, möchte ich eine kurze Beschreibung der in Rede stehenden Formen vorausschicken. Vor allem ist festzuhalten, dass zwischen den Formen der einfachen cyanotischen Induration und einer hochgradigen Granularatrophie alle Zwischenstadien vertreten sind. Der Prozess beginnt offenbar mit dem erstgenannten Zustand. In diesem ist die Niere meistens vergrössert, prall und derb, die Oberfläche von dunkel braunroter Farbe mit ausgesprochen cyanotischem Ton, platt, oder mit Andeutung einer leichten Granulierung. Auf der Oberfläche sind die starkgefüllten Venae stellatae besonders auffallend. Auf der Schnittfläche zeigt sich die Rinde verbreitert, meist von der gleichen dunklen Farbe, die Gefässe, in der Regel auch die Glomeruli, sind sehr deutlich als dunkelrote Streifen, beziehungsweise Punkte, sichtbar. Nur wenn stärkere Verfettungen in der Rindensubstanz vorhanden sind, zeigt die letztere sich mit gelblichen trüben Streifen und Flecken durchsetzt. Die Markstrahlen treten in der Regel nicht sehr deutlich hervor. Die Marksubstanz ist bis in die Nähe der Papillen hin noch dunkler cyanotisch als die Rinde, insbesondere im Gebiete der Grenzzone, wo die starkgefüllten Vasa recta tiefdunkelrote, breite Streifen bilden. Häufig bemerkt man schon in diesem Stadium, wo das Volumen der ganzen Niere

noch vergrössert, die Rinde noch verbreitert ist, eine leichte Atrophie der Marksubstanz in der Weise, dass die Markkegel etwas verkürzt, das Nierenbecken dadurch erweitert und die Nierenkelche flacher sind als normal. In der Schleimhaut des Nierenbeckens erkennt man häufig kleine, gefüllte Venen, daneben nicht selten Gruppen von Ekchymosen. Die fibröse Kapsel ist meistens etwas verdickt, jedoch noch leicht von der Niere abziehbar. Oft bemerkt man schon in diesem Stadium, namentlich bei Potatoren und bei allgemeiner Adipositas eine starke Wucherung der Fettkapsel und des Hilusfettes im Nierenbecken.

Die beginnende Atrophie zeigt sich zunächst weniger in einer Verkleinerung des Gesammtvolumens als in der herdweisen Schrumpfung der Oberfläche, wodurch an der letzteren kleine Einziehungen entstehen; liegen dieselben zahlreich nebeneinander, so kommt eine feine Granulierung zustande. Im Grund der Einziehungen erkennt man häufig die starkgefüllten Venensterne. Manchmal sind die ersteren wenig zahlreich, bilden aber etwas längere, hie und da auch sternförmig gruppierte Einkerbungen und dann bleiben zwischen ihnen flache, breite Erhabenheiten bestehen. Nimmt die Granulierung der Oberfläche mehr und mehr zu, so verwächst auch die sich verdickende fibröse Kapsel mit der Niere, ist wenigstens stellenweise schwer abziehbar und nach dem Losreissen derselben werden an der Oberfläche, neben den feinen Höckern und Einkerbungen kleine Defekte fühlbar. Zu diesen kommen bald auch etwas grössere Eintiefungen, die durch stärkere herdweise Atrophie zustande kommen, und selbst oft wieder mit kleineren Granulis besetzt sind, so dass die Niere eine grob- und feingranulierte, unregelmässig höckerige Beschaffenheit annimmt. Die Rinde wird an mehr und mehr Stellen schmäler und erreicht oft nur mehr eine Breite von ein paar Millimetern. Dabei hat die Atrophie der Marksubstanz, die sich namentlich in einer Verkürzung der Pyramiden äussert, sowie die Konsistenz

des Organs fortwährend zugenommen; schliesslich ist die Niere hochgradig verkleinert; aber auch in diesem Stadium betrifft die Substanzabnahme unverhältnismässig stark die Markkegel. Indes kann auch das Gesammtvolumen in den hochgradigsten Fällen bis auf 1—2 Drittel des Normalen abnehmen, das Gesammt-Gewicht der beiden Nieren bis zu 150 g und weniger heruntergehen. Zu der starken Atrophie des Nierenparenchyms steht die sekundäre Erweiterung des Nierenbeckens und die häufig sehr hochgradige Wucherung des Hilusfettes in auffallendem Gegensatz. Bei diesem Zustand der Schrumpfung bleiben die charakteristischen Zeichen der Stauung, die venöse Blutfüllung, der dunkelcyanotische Ton, die starke Füllung der venösen Vasa recta meist deutlich erkennbar. Auf der Schnittfläche der Rinde treten gegen Ende der Erkrankung stärkere fettige Degenerationen auf und bilden hellere Flecken und Streifen; auch die Granula der Oberfläche werden nach und nach blasser und treten dadurch umsomehr an der dunkeln Grundfläche hervor.

Durch das erwähnte Verhalten der Marksubstanz, deren unverhältnismässig starke und frühzeitige Atrophie kommt es, dass in vielen Fällen eine solche Niere kaum eine Abnahme des äussern Volumens aufweisst, während doch auf der Schnittfläche erkennbar ist, dass ein erheblicher Verlust an parenchymatöser Substanz stattgefunden hat. Auch die Gewichtsverhältnisse zeigen häufig diese Abnahme, namentlich wenn man von dem Gewicht des Organs, das manchmal bis zu 50 g ausmachende Gewicht des Hilusfetts abzieht.

Wie erwähnt, sind die Ansichten darüber, ob eine stärkere Granularatrophie durch Stauung bewirkt werden kann, keine einheitlichen und ich führe hier einige diesbezügliche Äusserungen aus der Litteratur an, soweit dieselben sich auf rein anatomische

Verhältnisse beziehen; das klinische Verhalten und ebenso die ohnedem vielfach studierten Transsudationsvorgänge mussten hiebei ausser acht gelassen werden.

Bartels ist der Ansicht, dass man die Vorgänge, welche eine Massenvermehrung des Bindegewebes bei Stauungen hervorbringen, nicht als Entzündung bezeichnen könne. In reinen Fällen von Stauungsnieren fehlt die charakteristische Anhäufung lymphoider Elemente in den Interstitien zwischen den Harnkanälchen; ebenso eine entzündliche Schwellung der Epithelien, dagegen kommt fettige Degeneration derselben vor. Die seichten, narbigen Vertiefungen, welche öfters in grosser Anzahl auf der Nierenoberfläche bei alten Herzfehlern zu beobachten sind, erklärt Bartels durch atrophischen Schwund einzelner gewundener Harnkanälchen, mit sammt den zugehörigen Glomerulis; niemals aber hat er infolge venöser Stauung eine Schrumpfung der Nieren unter den normalen Umfang beobachtet. Dagegen komme es öfter vor, dass mit genuiner Nierenschrumpfung behaftete Kranke in der Folge von Herzfehlern befallen werden, und dass so eine Verwechslung hinsichtlich der zeitlichen Aufeinanderfolge dieser Vorgänge stattgefunden habe. Niemals sind nach Bartels urämische Erscheinungen bei Herzkrankheiten, die nicht mit anderen Veränderungen der Nieren, als mit blosser cyanotischer Induration derselben kompliziert waren, beobachtet worden, wie schon Traube hervorgehoben hat.

Klebs (Handbuch der patholog. Anatomie 1. A. S. 632) führt die fraglichen Zustände auf entzündliche interstitielle Veränderungen zurück, die in den obersten Rindenschichten zu dem Zustand der cyanotischen Induration hinzutreten können; die Nieren sind dann nur wenig oder gar nicht verkleinert, an der Oberfläche leicht granuliert. An Stelle der zelligen Infiltrationen bildet sich später markiges Bindgewebe, durch dessen Schrumpfung die Obliteration einer Anzahl von Harnkanälchen und Malpighi'schen Körperchen bedingt wird. Als Ursache für

die zelligen Infiltrationen nimmt Klebs mit Munk successiv erfolgende kleine Blutungen als Ursache der Reizung an; bei den rein senilen Formen könnte man auch daran denken, dass der verringerte arterielle Druck Ursache der Glomerulusatrophie und Schrumpfung sei.

Rosenstein (Pathologie und Therapie der Nierenkrankheiten, Berlin 1886) fasst die Atrophie der Nieren bei Herzkrankheiten so auf, dass beide Vorgänge Koeffekte des gleichen Grundleidens, nämlich des Rheumatismus, seien, unter sich aber nicht in causalem Zusammenhang stünden. Zwar kann auch die einfache venöse Stauung zu wirklicher Entzündung mit ihren Folgezuständen führen, aber wenn dieses Verhalten das gewöhnliche wäre, so müssten die Fälle von Nierenatrophie bei Herzleiden häufiger sein, als thatsächlich der Fall ist. Wollte man diesen Einwand dadurch beseitigen, dass man sagt, es verlaufe das Grundleiden, die Herzkrankheit, früher letal, ehe es zum Endstadium der Nierenaffektion kommt, so müssten doch die als entzündlich charakterisierten interstitiellen Veränderungen sich häufiger finden. Die Stauungsniere ist also, wie schon Traube begründete, als eine „Affectio sui generis“ von den entzündlichen Prozessen zu trennen, und darf nicht mit den Anfangsstadien der diffusen Nephritis identifiziert werden. Dies gilt aber hauptsächlich nur für die infolge von Erkrankung der venösen Ostien und den ihnen gleichwertigen Lungenkrankheiten auftretenden Nierenaffektionen; die bei Erkrankung der Aortenklappen auftretende Nierenaffektion ist nach Rosenstein eine legitime Nephritis und wird als Koeffekt, nicht als Folgezustand aufgefasst. Von anatomischen Veränderungen, welche bei sehr langer Dauer der Stauung eintreten, erwähnt Rosenstein unter anderem: beträchtliche Verkleinerung des Volumens, narbige Einziehungen der Oberfläche durch partielle Atrophien der Rinde, Verdickung der Malpighi'schen Kapseln, Verkleinerung, zum Teil auch Atrophie derselben, Degeneration der Epithelien; das

Bindegewebe der Marksubstanz ist vermehrt, erscheint reich an Kernen, die Membrana propria der Harnkanälchen ist stark verdickt.

Nach Ziegler (Ursachen der Nierenschrumpfung, deutsches Archiv für klinische Medizin, Band 25, Seite 606 ff.) treten atrophische Prozesse in den Nieren einerseits bei Stauungen, andererseits bei Erhöhung der systolischen Erhebung der Blutwellen ein. Die Cirkulationsstörungen ziehen wesentlich eine Alteration der Funktion der Glomeruli und schliesslich einen Untergang derselben nach sich. Daran schliesst sich eine Atrophie der zugehörigen Harnkanälchen infolge Aufhebung ihrer Funktion, des weitern auch eine Infiltration und Hyperplasie des Nierenbindegewebes. Von der Entzündung müssen diese Prozesse abgetrennt werden. Die narbigen Einziehungen, die man an der Nierenoberfläche bei Stauungszuständen vorfindet, beruhen auf einer Schrumpfung der Harnkanälchen, die aber erst eintritt, wenn der Glomerulus erkrankt ist.

Birch-Hirschfeld (Lehrbuch der pathologischen Anatomie S. 1012) erwähnt bei den Stauungsnieren das Vorkommen flacher Einziehungen an der Oberfläche, ferner eine allgemeine Zunahme der Bindesubstanz, zuweilen auch partielle oder ausgebreitete Atrophien der Harnkanälchen.

Orth (Lehrbuch der spez. pathol. Anatomie IV. Lieferung S. 34) giebt für die derbe Konsistenz der Stauungsnieren zwei Gründe an: die Blutfüllung und die Verdickung des interstitiellen Gewebes. Die oberflächlichen Atrophien, sowie die zelligen Infiltrationen in den subkapsulären Schichten und um die Glomeruli herum, stehen mit der Hyperämie nur mittelbar in Verbindung. Die oberflächlichen Atrophien kommen ebenso bei seniler Atrophie vor, die zelligen Infiltrationen sind sehr inkonstant vorhanden.

Es ergiebt sich aus dieser kurzen Darstellung die Frage, ob jene Formen der Nierenschrumpfung wirklich Stauungs-

schrumpfnieren im engeren Sinne sind, das ist so viel, als ob sie ein weiteres Entwickelungsstadium der cyanotischen Induration darstellen, oder ob es sich um andere Vorgänge handelt, welche accidentell zur Stauung hinzutreten und denen vielleicht ganz andere Ursachen zu Grunde liegen. Es wird — soweit die Frage überhaupt auf anatomischem Wege lösbar ist — entschieden werden müssen, ob die histologischen Vorgänge mehr dem einen oder dem andern Fall entsprechen. Als sicher ist anzunehmen, dass in der infolge der Stauung und Cirkulationsstörung eintretenden Ektasie der Kapillaren und Venen das zuerst und am meisten wirksame ursächliche Moment erblickt werden muss. Dagegen differieren die Ansichten wesentlich über die eigentliche Ursache der Konsistenzvermehrung, welche im Zustand der chronischen Stauung immer mehr und mehr fortschreitet. Während die einen Autoren eine stärkere Vermehrung des bindegewebigen Gerüstes und zwar auch des in der Norm sehr spärlich vorhandenen intertubulären Bindegewebes annehmen, führen andere die grössere Derbheit der chronischen Stauungsniere fast ausschliesslich auf den Gefässapparat und dessen unmittelbarste Umgebung zurück, und lassen höchstens noch eine grössere Derbheit des bindegewebigen Gerüsts zu, ohne wesentliche Verbreiterung desselben. In diesem Sinn äussern sich Cohnheim und Klebs. Eine ausführliche Darlegung in diesem Sinne giebt Israel in seinem Praktikum der patholog. Histologie (Berlin 1889, S. 307): „Vorwiegend affiziert und doch in seiner mikroskopischen Zusammensetzung nicht merkbar verändert ist es (das Blutgefässsystem) bei denjenigen Vorgängen, welche zu einer Hypertrophie resp. Hyperplasie desselben führen, wie sie sowohl durch länger dauernde Steigerung des arteriellen Blutdrucks, als auch durch Stauung im venösen System hervorgerufen werden. Während sich die Anfänge dieser Erscheinungen nur in einer auffälligen Hyperämie bemerklich machen, die besonders an Schnitten,

welche mit Kochsalzlösung behandelt sind, sehr schöne natürliche Injektion der Gefässe zeigen kann, ist die ausgebildete „rote Induration“ makroskopisch an den im Namen bezeichneten Kriterien erkennbar, auch mikroskopisch, wenn gleich nicht gerade leicht, zu diagnostizieren. Die Gefäss-Einrichtungen treten im Verhältnis zur Norm sehr hervor, gegenüber dem Parenchym und mit der Verbreiterung der Gefässbahnen sieht man auch das in der Begleitung der grösseren Gefässe vorhandene Bindegewebe vermehrt und die Muscularis der Arterien oft sehr verdickt, so dass ein auffälliges Missverhältnis zwischen dieser und dem Lumen der Gefässe besteht, auf Querschnitten am deutlichsten. Es erklärt sich bei der Betrachtung eines geeigneten Präparates, wie die Rötung und Induration durch die vorhergehende Entwickelung des Gefässsystems nicht anders zustande kommen, als man dies in den übrigen Organen, am meisten wohl in der Lunge, beobachten kann.“ Über letzteren Zustand äussert sich Israel S. 267 (l. o.): „Der durch den erhöhten Seitendruck vermehrten Länge und Dicke der Kapillaren entspricht keine wahrnehmbare Verdünnung der an sich zarten Kapillarwand, welche analog dem Verhalten dehnbarer Schläuche bei der Zunahme des Querschnittes eintreten müsste, wenn nicht die Wand selber eine Zunahme erführe. Ob diese auf dem Wege der Hyperplasie oder Hypertrophie ihrer Zellen oder durch beide zustande kommt, ist bisher nicht ermittelt; dass sie aber besteht, wird durch den vermehrten Widerstand bewiesen, welchen derartige Lungen der fühlenden Hand darbieten und die im Verein mit der Färbung dem Zustande seinen Namen gegeben haben. Die Lufträume einer durch die Kapillarhyperplasie indurierten Lunge sind durch jene Knöpfe und hämorrhoidenartigen, in die Alveolen ragenden Vorsprünge verkleinert, das Volum des bluthaltigen Parenchyms dagegen erheblich vermehrt, und es fühlt sich infolge hievon die Lunge derber an, als in der Norm. Wie der erhöhte Druck auf die grösseren Ge-

fässe einwirkt, zeigt sich an den mannigfachen Quer- und Längsschnitten derselben, die man in geeigneten Präparaten sieht. Das Material, welches die einzelnen Wandschichten der Arterien verdeckt, ist ein durchaus homologes; der Prozess also im wesentlichen eine Hyperplasie, deren Mächtigkeit man an dem Missverhältnis von Lumen und Wandstärke taxieren lernt. Es ist aber zu bedenken, dass intra vitam die Gefässe, Arterien wie Kapillaren und Venen sehr viel mehr ausgedehnt sind, als nach der Ausgleichung des Druckes post mortem und die Stauungserscheinungen dementsprechend in dem Präparat nicht in dem Masse zum Ausdruck kommen, wie sie während des Lebens bestanden."

Eine Vermehrung des bindegewebigen Gerüstes der Niere bei Stauungszuständen wird von Rindfleisch[1]) und Puricelli[2]) angenommen und zwar nehmen beide Autoren an, dass es sich um eine einfache Hyperplasie, d. h. eine gleichmässige Zunahme aller Texturteile, ohne stärkere Zellwucherung, handle.

Orth erkennt ebenfalls eine Verdickung des Interstitiums vom Charakter der einfachen Hyperplasie an, wirft aber die Frage auf, ob es sich nicht vielleicht einfach um eine Art von Aufquellung und Verdickung der interfibrillären Kittsubstanz handle. Auch in der Rindensubstanz findet Orth eine Verbreiterung der Balken des intertubulären, sowie des perikapsulären Bindegewebs.

Alle diese Angaben beziehen sich fast ausschliesslich auf die cyanotische Induration; was die im Anschluss an letztere entstehende Granularatrophie betrifft, so sind die diesbezüglichen spärlichen Litteraturangaben bereits oben berücksichtigt worden.

---

[1]) Lehrbuch der patholog. Gewebe-Lehre 1886; S. 529.

[2]) Über die cyanotische Induration der Nieren, Arbeiten aus dem patholog. Institut zu München 1886.

Die mikroskopische Untersuchung einer grösseren Anzahl von Nieren, die nach ihrem äusseren Verhalten sowie nach dem ganzen Krankheitsbild als atrophische Stauungsnieren angesehen werden mussten, ergab übereinstimmende Befunde, die auch in den verschiedenen Stadien nur quantitative Differenzen aufwiesen und ungefähr in folgendem zusammengefasst werden können.

In allen Fällen, welche überhaupt eine Granulierung der Oberfläche neben der Induration und Cyanose zeigten, fanden sich kleinere oder grössere, zahlreiche oder spärliche Schrumpfungsherde, wie sie bei allen Formen der Granularatrophie vorkommen. An Radiärschnitten durch die Rinde erkennt man regelmässig die erwähnten Herde, am Grund der Oberflächen Einziehungen, während die zwischenliegenden Granula frei von ihnen zu sein pflegen. Offenbar haben die Schrumpfungsherde die Einziehungen der Oberfläche bewirkt (vergl. Fig. 1). Ausserdem sieht man aber auch öfters verschieden gestaltete Schrumpfungsherde die Rinde durchziehen und bis in die Gegend der Arcus arteriosi und venosi reichen. Manchmal gehen sie von der Oberfläche in radiärer Richtung in die Tiefe, die Rinde gleichsam septierend (Fig. 1). Wo die Herde in spärlicher Zahl vorhanden waren, lagen sie fast ausschliesslich dicht unter der Oberfläche.

Die eingesunkenen Stellen, sowie die atrophischen Partien in der Tiefe der Rinde fielen schon bei schwacher Vergrösserung

durch ihren relativ reichlichen Kerngehalt auf; sie zeigten sich auch bei stärkerer Vergrösserung als echte Sehrumpfungsherde: innerhalb derselben waren die Rindenkanälchen vielfach verkleinert mit engem Lumen und abgeplattetem Epithel, offenbar atrophisch und in jenem Zustand, in welchem sie den Henle'schen Schleifen ähnlich werden. Vielfach finden sich auch vollkommen oder teilweise kollabierte Membranae propriae ohne Epithelbelag, an anderen war das Epithel nur mehr zum Teil erhalten oder in Desquamation begriffen, manche Epithelzellen auch verfettet. Die Malpighi'schen Körperchen der Herde zeigen alle Stadien der Atrophie bis zur völligen Verödung; sehr konstant findet sich eine mehr oder minder erhebliche Verdickung der Bowmann'schen Kapsel. Hie und da erkennt man eine Wucherung des Kapsel- oder des Schlingenepithels, manchmal auch reichlichere desquamierte, im Kapselraum angesammelte Epithelien, jedoch waren alle diese letzteren Befunde ziemlich spärlich und selten sehr hochgradig. Verwachsung der Bowmann'schen Kapsel mit dem verödeten Kapillarknäuel scheint nur spät zustande zu kommen. Häufig sind die Glomeruli durch pralle Füllung ihrer Kapillaren geschwellt und vergrössert. Öfters auch finden sich rote Blutkörperchen im Kapselraum. Das Interstitium zwischen den atrophischen Harnkanälchen, sowie das perikapsuläre Gewebe war meistens verbreitert; in vielen Herden fanden sich Ansammlungen von Rundzellen lymphoiden Charakters, namentlich um die Glomeruli herum; Bildung faserigen Bindegewebes konnte ich nur spärlich nachweisen. Besonders ganz oberflächlich gelegene, auch kleinste Herde wiesen oft Rundzellenwucherung auf, während nicht selten andere, grössere, nur spärlich oder gar nicht von lymphoiden Elementen durchsetzt waren.

Auch ausserhalb der Herde liessen manche der Sehrumpfnieren einige atrophische Glomeruli erkennen, im ganzen jedoch waren solche nicht sehr reichlich, jedenfalls nicht in so grosser

Zahl vorhanden, wie man sie z. B. bei gleich stark verkleinerten arteriosklerotischen Schrumpfnieren findet. Das interstitielle Gewebe fand ich mehrfach deutlich verbreitert; die Epithelien der Harnkanälchen waren an manchen Stellen mit Fettkörnchen durchsetzt. Desquamierte Epithelien, Detritusmassen, rote Blutkörperchen und Cylinder waren nur in einigen Fällen reichlicher vertreten; ebenso fanden sich hie und da auch kleine mit kolloidem Inhalt gefüllte Cysten, in einem Falle auch ein mikroskopisch kleines, papilläres, cystöses Adenom als Nebenbefund.

Die kleinern Gefässe waren durchweg verdickt, Arterien sowohl wie Venen, an ersteren namentlich die Intima, jedoch fast nie in dem Grade, dass hiedurch eine stärkere Verengerung des Lumens verursacht wurde. Im allgemeinen hatte ich den Eindruck, als ob die Intimaverdickung und eine Erweiterung der Arterien sich insoferne kompensieren würden, dass eine erhebliche Verengerung des Lumens kaum je eintritt. Die Adventitia und das perivaskuläre Gewebe hatten an beiden Arten von Gefässen ziemlich gleichmässig an Masse zugenommen.

Die Befunde in der Marksubstanz der Niere stimmten so vollkommen mit denen von Puricelli überein, dass ich auf dessen Beschreibung ohne weiteres verweisen kann, nur waren sie in meinen Fällen noch hochgradiger; sie bestanden in starker Verbreiterung des interstitiellen Gewebes ohne Zellwucherung, einer oft kolossalen Erweiterung der Kapillaren und praller Blutfüllung derselben, in Druckatrophie am Epithel der Sammelröhren und Henle'schen Schleifen.

Es sind nun die Fälle nicht allzu selten, in welchen die oben beschriebenen Prozesse in mehr oder minder hoher Intensität vorhanden sind, ohne dass andere Ursachen der Nierenschrumpfung sich fänden, als eine allgemeine Cirkulations-

störung und unrichtige Blutverteilung, welche einzig von der fehlerhaften Herzthätigkeit abgeleitet werden können. Es sind das in erster Linie Fälle von idiopathischer Hypertrophie beider Ventrikel, wie sie namentlich bei Biersäufern so oft zur Beobachtung gelangen und öfters geradezu kolossale Gewichts- und Volumszunahme des Herzens ohne bedeutende oder ohne alle Veränderung der Muskulatur aufweisen. Nebstdem sind es Fälle von Cor adiposum mit stärkerer oder geringerer Hypertrophie, von Klappenfehlern infolge fibröser chronischer Endokarditis am Aortenostium oder der Mitralis. Andere Ursachen für die Entstehung der herdweisen Atrophie fehlen in reinen Fällen vollkommen. Es findet sich in den Sektionsberichten, auch in dem eigens zu diesem Zweck gesammelten Material, keine oder doch nur minimale Atheromatose der Aorta oder anderer Arterien angegeben; in der Regel waren die Patienten im mittleren Lebensalter dem Herzleiden erlegen und Leichen mit seniler Atrophie wurden mit Ausnahme spezieller, unten zu erwähnender Fälle, von der Verwertung für diese Zwecke ausgeschlossen.

Freilich finden sich auch da, wo keine erhebliche Atheromatose der grossen Gefässe wahrzunehmen ist, jene Veränderungen der kleineren Arterien, die überhaupt bei den Zuständen der Herzhypertrophie konstant zugegen sind und auf die wir unten zurückkommen werden: nämlich eine Verdickung der gesammten Arterienwand, insbesondere eine Zunahme der Intima, wahrscheinlich auch eine solche der Muskulatur, alles Veränderungen, welche mit der cyanotischen Induration im Zusammenhang stehen und stets neben derselben vorkommen. In den Krankengeschichten wie in Sektionsberichten steht das Herz im Mittelpunkt des Krankheitsbildes. Überall zeigen sich die Zeichen der venösen Stauung; in der Lunge die braune Induration mit chronischem Ödem, nicht selten hämorrhagische Infarkte und Embolien, die offenbar von marantischen Thromben

im rechten Herzen ihren Ausgang nahmen. Im Gehirn finden sich Embolien mit konsekutiver Erweichung in solchen Zuständen auch bei jüngeren Individuen; den Ausgangspunkt bilden marantische Thromben der linken Kammer oder Vorkammer. In der Leber zeigt sich deutliche Muskatnusszeichnung mit manchmal hochgradiger Induration und Atrophie, letztere so stark, dass nicht selten Oberfläche und Schnittfläche eine deutliche Granulierung aufweisen. Die Milz ist vergrössert oder schon verkleinert, dunkelblaurot mit starker Verdickung der Kapsel und des trabekularen Gerüstes, meist ebenfalls sehr derb; im Magen und Darmkanal ergiebt die Sektion Stauungskatarrhe, in den serösen Höhlen häufig mässige, hydropische Ergüsse; in der Haut oft stärkeres Anasarka an verschiedenen Stellen.

Wären diese Atrophien der Niere Folge einer chronischen interstitiellen Nephritis, so müssten geringgradige Stadien der genuinen Schrumpfniere hier in München äusserst häufig vorkommen, was durchaus nicht der Fall ist, und ebensowenig kann man der Annahme von Rosenstein beistimmen, dass der Rheumatismus die Ursache beiderlei Veränderungen, einerseits der Herzhypertrophie, andererseits der Nierenschrumpfung sei; auch die Polyarthritis ist hier nicht häufiger wie anderwärts. Übrigens zeigen die Nieren selbst ausgeprägte Zeichen hochgradiger Stauung, und auch die vorgeschrittensten Fälle dieser Atrophie weisen in ihrem ganzen Verhalten deutlich auf ihren Ursprung aus den Zuständen cyanotischer Induration hin; namentlich sind die starke Cyanose der Rinde und noch mehr der Marksubstanz, die besonders hochgradige Atrophie der letzteren, zum Teil auch die starke Wucherung des Hilusfettes auffallend. Wenn, wie man häufig beobachtet, die Rinde eine weniger dunkle Farbe aufweist, so ist leicht der Nachweis zu führen, dass dies auf fettige Degenerationen der Labyrinthteile zurückzuführen ist. Der mikroskopische Befund in der Niere, wie die Untersuchung des Harns, lassen stärkere

Grade der parenchymatösen Degeneration ausschliessen, die Harnmenge, wie das übrige klinische Verhalten, deuten keineswegs auf eine interstitielle Nephritis; Menge des abgeschiedenen Harns, Eiweissgehalt desselben sind vollkommen von dem jeweiligen wechselnden Verhalten der Herzthätigkeit abhängig. Die abgeschiedene Harnmenge war in vielen Fällen sehr wechselnd und ging mit zunehmender Herzinsufficienz oft auf ein Minimum von ein paar hundert ccm herab. Der Eiweissgehalt war auch im einzelnen Falle wechselnd, meist nicht sehr hoch. Denkt man an die ausgedehnten Zerstörungen, die bei vielen Formen genuiner herdförmiger Nephritis in den Nieren zu stande kommen, wodurch lange Zeit hindurch sogar eine vermehrte Harnmenge abgeschieden wird, so muss man annehmen, dass bei den — im Vergleich zu den genannten Nierenschrumpfungen — fast durchweg geringen Parenchym-Verödungen der Stauungs-Schrumpfnieren, leicht eine Kompensation von Seite der noch gesunden Partien zu stande kommen könnte, dass mit solchen auch anscheinend stark veränderten Nieren das Leben noch lange Zeit möglich ist, wenn das Herz wieder arbeitsfähig wird. In den letzten Tagen treten freilich nicht selten verfettete Epithelien und zahlreichere Harncylinder auf; es steht jedoch nichts im Wege, das Vorkommen dieser Elemente auf terminale parenchymatöse Degenerationen zurückzuführen, wohl aber sprechen der klinische und der anatomische Befund für diese Annahme; letzterer namentlich insoferne, als man die Trübung und Fettdegeneration in fleckiger oder diffuser Ausbreitung gerade in den von Schrumpfungsherden freien Rindenpartien antrifft und dieselben ausserdem einen sehr wechselnden Befund darstellen. Vielleicht aber sind die Anfälle von Urämie, die sich öfters in den Krankengeschichten solcher Personen verzeichnet finden, wenigstens zum Teil auf Rechnung derartiger accidenteller, bei dem verminderten Arteriendruck notwendiger, um so wirksamerer Momente zu stellen.

Ganz ähnlich liegen die Verhältnisse da, wo eine adhäsive Pericarditis als Ursache der Herzhypertrophie angesehen werden muss. Andererseits finden wir auch häufig jene Erkrankungen, welche überhaupt als Komplikationen der durch alkoholische Plethora entstandenen Zustände auftreten und auf die Bollinger zum ersten Male hingewiesen hat: hämorrhagische Pericarditis, Pleuritis, sogar Lungentuberkulose. Ich lasse nun einige Beispiele hierher gehöriger Fälle folgen, teils von hochgradiger Atrophie, teils solche, in denen das Nierenvolumen noch wenig oder gar nicht herabgesetzt war, die aber schon deutliche Granulierung aufwiesen. In diesen, wie in den unten folgenden kasuistischen Nachweisen ist wegen der so vielfach übereinstimmenden Befunde nur eine Übersicht über deren Vorkommen und Lokalisation, sowie etwaige besondere Verhältnisse gegeben.

1. Sekt.-Journ. No. 379 (1888).

Name unbekannt, Arbeiter? Plötzlicher Tod auf der Strasse; die Leiche von der Polizei in das patholog. Institut geliefert.

Sektionsbefund: Herztod; Hypertrophie und Dilatation des linken Ventrikels. Schwielige Myocarditis. Hyperämie der Lungen, Hydrocephalus internus, mässiges Hirnödem. Leichte Lebercirrhose, cyanotische Induration der Nieren mit Granular-Atrophie. Alte Pachymeningitis interna haemorrhagica.

Kräftig gebauter Körper, Haut vielfach cyanotisch, Fettpolster gut entwickelt. (Körpergewicht 62, Länge 167.)

Herz: Gewicht 440 g. Rechtes Herz mässig gefüllt, linkes fast leer. Herz im ganzen vergrössert, besonders der linke Ventrikel. Perikard durchsichtig, Semilunarklappen schlussfähig; im rechten Ventrikel wenig Inhalt. Endokard durchsichtig, Klappen gehörig. Ostium venosum für 3 Finger durchgängig, Wandung etwas verdünnt, Trabekeln gut entwickelt. Linker Ventrikel fast leer, von Gänseeigrösse. Endokard ist durchsichtig, Klappen zart, Ostium venosum für 2 Finger durchgängig, Wandung verdickt. Gegen das Septum und die Spitze

hin ist der Muskel im Umfange eines Dreimarkstückes von weisslichen Bindegewebsmassen durchsetzt, im übrigen blassbraun, von derber Konsistenz. Herzmaasse[1]): L. 11,0. 8,0. 2,0. R. 10,5. 8,0. 0,4.

Milz wenig vergrössert, cyanotisch, nicht sehr derb.

Nieren: Gewicht 280 g[2]); davon wiegt das herauspräparirte Hilusfett 21 g. Rechte Niere gross, Kapsel leicht abziehbar, Oberfläche grobhöckerig, blasslivid, Konsistenz derb. Rinde verschmälert, Pyramiden viel kürzer als normal. Linke Niere stark verkleinert, sonst wie die rechte. In der Harnblase etwas heller Harn, der ungefähr $^1/_{10}$ Volumen Eiweiss enthält.

Mikroskopische Untersuchung: An der Oberfläche ziemlich starke Einziehungen; von diesen aus gehen durch die Rindensubstanz vereinzelte strangförmige, zellreiche Schrumpfungsherde. Unter den Einziehungen ebenfalls Schrumpfungsherde. Ziemlich viele Glomeruli sind verödet, mit verdickter Kapsel, besonders innerhalb der Schrumpfungsherde. Auch an den übrigen Partien, namentlich unter der Oberfläche, einzelne atrophische Glomeruli. Epithel der Harnkanälchen stellenweise in fettiger Degeneration. An den Arterien die Intima bedeutend verdickt, stellenweise homogen, Adventitia verdickt, Media anscheinend ebenfalls. Venen ziemlich stark verdickt, besonders die Adventitia. In der Marksubstanz an einzelnen Stellen besonders starke Verbreiterung des Interstitiums, mehrfach mit Rundzellenherden. Harncylinder in der Niere spärlich vorhanden.

2. Sekt.-Journ. No. 397 (1888).

H. A., Taglöhnerswitwe, 59 J. a. Potatorium zugestanden. Kein Eiweiss im Harn.

Sektionsbefund: Adipositas cordis, Hydrothorax beiderseits, leichter Ascites, Lungenödem mit beginnender Splenisation. Atrophie des Gehirns. Anämie und Ödem desselben, intermenin-

---

[1]) Es ist hier der Reihe nach angegeben 1. Ventrikelhöhe: Innen von der Spitze des Ventrikels bis zur Schlusslinie der Semilunarklappen. 2. Umfang der Aorta resp. Pulmonalis, in der gleichen Linie. 3. Ventrikeldicke nach Abzug der Papillarmuskel und des epikardialen Fettes.

[2]) Wo nichts besonderes bemerkt ist, ist das Gewicht beider Nieren zusammen angegeben.

geale Blutung; Gallensteine. Granulierte Stauungsnieren. Atrophie und Induration der Milz.

Mittelgrosser Körper, Fettpolster gut entwickelt, Hydrops der Haut. Wenig Flüssigkeit in den serösen Höhlen.

Herz (Gewicht 300 g) ist von mässiger Grösse; über dem rechten Herzen ist reichliches epikardiales Fett. Im rechten Ventrikel ist wenig Inhalt. Endokard und Klappen gehörig. Muskulatur ist von mässiger Dicke, von Fett durchwachsen. Linker Ventrikel ist fast leer. Aortenklappen sind verdickt, aber schlussfähig. Muskulatur brüchig, Vorhof-Endokard milchig getrübt. Herzmaasse: L. 7,0. 5,0. 1,5. R. 8,0. 6,5. 0,5.

Nieren: Gewicht 175. Beide Nieren mit reichlicher Fettkapsel, stark verkleinert, derb; an der Oberfläche, von welcher die fibröse Kapsel schwer abziehbar ist, von blassblau-roter Farbe mit reichlichen gröberen und feineren Granulis, die sich in der Farbe wenig von der Grundfläche abheben; ausserdem einige kleine Cysten. Rinde 2—3 mm breit, Pyramiden stark verkürzt, Rinde und Mark dunkel. Nierenbecken erweitert, ziemlich fettreich.

Mikroskopische Untersuchung: Zahlreiche kleine Schrumpfungsherde mit Rundzellen. Glomeruli innerhalb der Herde zum Teil zellreich, zum Teil verödet; ausserhalb der Herde einzelne atrophische Glomeruli, reichlicher solche mit verdickter Kapsel. Arterien und Venen verdickt, Intima nur an den ersteren. Epithel der Harnkanälchen an vielen Stellen in Verfettung und Trübung.

3. Sekt.-Journ. No. 164 (1888).

M. Ch., Schreinergehilfe, 52 J. a. Harn sehr reich an Eiweiss. Zwei urämische Anfälle. Harnmenge der letzten Tage: 300. 260. 350. 350. 220. Spez. Gew. an den gleichen Tagen: 1008. 1008. 1008. 1006. 1010.

Sektionsbefund: Hypertrophie beider Ventrikel, namentlich links. Hämorrhagische Perikarditis. Ödem der Lungen. Hirnödem. Stauungsmilz. Stauungskatarrh des Magen- und Darmkanals, Induration der Leber, Hydrocephalus externus und internus; Granular-Atrophie der Nieren durch Stauung.

Mittelgrosser, kräftig gebauter Körper, Länge 161, Gewicht 64. Ödem des Präputiums. In den Pleurahöhlen ca. je 1½ l hydropischer Flüssigkeit. Im Herzbeutel 1 l hämorrhagisches Exsudat.

Herz (Gewicht 600 g) stark vergrössert. Epikard besonders auf der Rückseite mit zottigen Auflagerungen bedeckt. Epikardiales Fett mässig entwickelt. Muskulatur ist derb, von blassbrauner Farbe. Wandung des linken Ventrikels stark verdickt; im Innern einige speckige Gerinnsel. Klappen zeigen nichts besonderes. Endokard des linken Vorhofes ist getrübt. Mitralis gehörig. Rechter Ventrikel enthält viel speckiges Gerinnsel. Endokard in der Nähe der Klappen ist leicht getrübt. Herzmaasse: L. 9,8. 10,2. 2,0. R. 9,0. 8,9. 0,6.

Milz: derb. Länge 14. Breite 7. Dicke 3,9. Gewicht 185.

Nieren (Gewicht 175): Beide Nieren klein, fibröse Kapsel leicht abziehbar, Oberfläche grob- und feinhöckerig, cyanotisch, die Granula heller als die Grundfläche, vielfach gelblich verfärbt. In der Rinde einige bis linsengrosse Cysten. Auf der Schnittfläche die Rinde beträchtlich verschmälert, die Farbe derselben mehr braun-grau; Markkegel verkürzt, dunkelblau-roth; Nierenbecken erweitert, sehr fettreich.

Mikroskopische Untersuchung: In der Rinde ausgedehnte Schrumpfungsherde, welche namentlich, wo sie unter stärkeren Einziehungen der Oberfläche liegen, mit Rundzellenhaufen durchsetzt sind. Glomeruli innerhalb der Herde grösstentheils verödet. Ausserhalb der Herde die meisten gut erhalten. Kapsel hie und da verdickt. Epithelien der Harnkanälchen vielfach in starker Verfettung, namentlich auch in den Granulis. Die Intima der Arterien überall etwas verdickt, die Adventitia ebenfalls verdickt. Venen weit, mit sehr stark verdickter Adventitia.

4. Sekt.-Journ. No. 339 (1888).

M. J., 44 J. a., Annoncen-Acquisiteur. Harnmenge wechselnd. Eiweiss beständig vorhanden. Morphologische Elemente nicht im Harn nachweisbar. Öfters urämische Erscheinungen.

Sektionsbefund: Endocarditis fibrosa mit Insufficienz der Mitralis, Hypertrophie und Dilatation beider Ventrikel. Chronisches Ödem der Lungen mit altem Infarct. Induration von Leber und Milz, cyanotische Induration der Nieren mit Granu-

lierung. Pericarditis adhäsiva. Stauungskatarrh des Magendarmkanals.

Ziemlich kräftig gebauter Körper, Muskulatur und Fett gut entwickelt. Länge 168, Gewicht 63. An den untern Extremitäten starkes Ödem. In der Bauchhöhle und den Pleurahöhlen je ungefähr 1/2 l seröser Flüssigkeit. Herzbeutel mit der Vorderfläche des Herzens mässig fest verwachsen. Beide Vorhöfe ziemlich stark gefüllt, besonders rechts.

Herz stark vergrössert, Gewicht 600 g. Epikard zeigt vielfache bindegewebige Auflagerungen und grosse Mengen von epikardialem Fett. In beiden Ventrikeln wenig Inhalt. Aortenklappen nicht ganz schlussfähig. Farbe der Muskulatur des rechten Ventrikels hell. Endokard durchsichtig. Klappen beweglich, ohne Auflagerungen. Rechtes Ostium venosum knapp für 4 Finger durchgängig. Im rechten Vorhof ist etwas Gerinnsel. Im linken Ventrikel das Endokard ähnlich wie rechts. Mitralis stark verdickt, ebenso die Aortaklappen. Auf der Mitralis sind zarte Auflagerungen. Ostium venosum für 1 Finger durchgängig. Klappen verkalkt. An der Grenze beider Klappensegel findet sich nach innen ein 1 cm grosser Defekt. Endokard des Vorhofes etwas getrübt. Muskulatur des linken Ventrikels verdickt, schlaff, brüchig, von hellbrauner Farbe. Herzmaasse: L. 10,0. 7,0. 1,3. R. 11,0. 8,0. 0,4—0,5.

Nieren von entsprechender Grösse. Gewicht 305 g; davon kommen auf das Hilusfett 48 g. Fibröse Kapsel leicht abziehbar, Oberfläche zeigt eine dunkel cyanotische Farbe, zahlreiche etwas hellere Granula. Konsistenz derb. Schnittfläche auch in der Rinde von sehr dunkler cyanotischer Farbe, stellenweise die Rinde ausserordentlich verschmälert (bis auf 1,5 mm). Markkegel sehr stark verkürzt, Nierenbecken entsprechend erweitert, sehr fettreich.

Mikroskopische Untersuchung: Nur einzelne verödete Glomeruli mit verdickter Kapsel: andere zeigen leichte Kernwucherung, Schrumpfungsherde spärlich, Rundzellen-Infiltrate in geringer Zahl. Gefässe im Ganzen etwas verdickt, Intima der Arterien wenig verdickt.

5. Sekt.-Journ. No. 700 (1891).

S. J., Korbmachersfrau, 30 J. a. Pat. wurde sterbend in das Spital aufgenommen.

Sektionsbefund: Mitral-Insufficienz und Stenose, Endocarditis fibrosa retrahens, Stauungsorgane, indurierte atrophische Muskatnussleber. Indurierte Stauungsnieren. Hydrothorax, Hydroperikard, Adhäsiv-Peritonitis, braune Atrophie der Lungen. Thromben im rechten Herzohr, Embolie der linken Lungenarterie. Ältere Infarkte und ein frischer haemorrah. Infarkt der linken Lunge.

Kleiner ziemlich fettreicher Körper, Länge 167, Gewicht 49.

Herz: im Volumen vergrössert, Gewicht 370 g, Gefässe leicht geschlängelt. Im rechten Ventrikel reichlich Speckgerinnsel. Höhle hühnereigross. Intima der Pulmonalarterie getrübt, Klappen zart, beweglich. Muskulatur blassroth, etwas zäh. Im Vorhof reichlich Speckgerinnsel. In den Trabekeln des Herzohres ein bohnengrosser Thrombus. Tricuspidal-Klappen zart, verdickt. Aortenklappen schlussfähig. Aortenintima verdickt. Muskulatur blass, Trabekel stark vorspringend. Bicuspidalis für 1 kleinen Finger nicht durchgängig, stark verdickt. Sehnenfäden so stark verkürzt, so dass das Klappensegel mit dem Papillarmuskel fast unmittelbar zusammenhängt. Maasse: L. 9,0. 6,3. 0,9. R. 9,0. 7,8. 0,7.

Milz etwas vergrössert, Pulpa graurot, Gerüste induriert. Follikel etwas geschwellt.

Leber an der Oberfläche leicht granuliert, ziemlich fetthaltig.

Nieren. Gewicht 280 g. Beide Nieren von ungefähr normalem Volumen. Fibröse Kapsel an den meisten Stellen leicht abziehbar. Oberfläche zeigt gleichmässig verteilte, graugelbe prominente Herde, ungefähr von Hirsekorngrösse, Marksubstanz dunkel cyanotisch. Im Nierenbecken mässig viel Fett.

Mikroskopische Untersuchung: Schrumpfungsherde nur oberflächlich und in geringer Ausdehnung und Intensität, beiderlei Gefässe wenig verdickt. Glomeruli nur in den Herden zum Teil atrophisch, sonst normal.

6. Sekt.-Journ. No. 241 (1888).

Th. G., Dienstmann, 34 J. a. Patient ist bei der Aufnahme hochgradig cyanotisch, das Gesicht livid verfärbt, Herzdämpfung vergrössert, Puls flatternd. Beträchtlicher Ascites und Anasarka der

obern und untern Extremitäten. Auf den Lungen ausgedehntes Rasseln R. H. U. Bronchial-Athmen. Nach seiner Angabe will Patient schon längere Zeit herzleidend und vor einigen Tagen akut erkrankt sein.

Sektionsbefund: Hypertrophie des Herzens, chronisches Ödem der Lungen, Stauungs-Induration der Leber, Milz und Nieren; letztere mit leichter Granulierung. Stauungskatarrh des Magen- und Darmkanals. Anasarka.

Ziemlich kräftiger, mittelgrosser Körper, Länge 164, Gewicht 72. In der Bauchhöhle $1^1/_2$ l hydropischer Flüssigkeit. Linke Lunge vielfach verwachsen; in beiden Pleurahöhlen je 150 g Serum. Im Herzbeutel 140—150 g der gleichen Flüssigkeit. Rechte Kammer und Vorkammer strotzend gefüllt, linke Herzabschnitte fast leer.

Herz (Gewicht 640 g) besonders nach rechts stark vergrössert, zeigt nur mässige Fettauflagerung. Alle Klappen schlussfähig. Rechter Ventrikel mit stark verdickter Wand. Tricuspidalis zeigt leichte Verdickungen. Rechter Vorhof hypertrophisch. Linker Ventrikel enthält wenig Inhalt. Farbe der Muskulatur hellgelb-rot. Papillarmuskeln sind kräftig entwickelt. Aortenwand zeigt leichte Verdickungen. Im Vorhofe ist das Endokard leicht getrübt. Herzmaasse: L. 7,5. 6,0. 1,3. R. 11,0. 5,0. 1,1.

Nieren: Gewicht 295 g, davon Hilusfett 30 g. Grösse der Nieren normal. Kapsel ziemlich schwer abziehbar. Rindensubstanz ziemlich gleichmässig auf 6 mm verschmälert. Oberfläche wenig granuliert. Mark und Rinde cyanotisch. Rinde etwas heller gefärbt, Markkegel atrophisch. Konsistenz derb.

Mikroskopische Untersuchung: Oberflächliche, sehr zahlreiche, stark kleinzellig infiltrirte Schrumpfungsherde, welche wenig eingezogen sind. Innerhalb derselben starke Verödung vieler Malpighi'scher Körperchen. Ausserhalb der Herde die meisten Glomeruli normal. Arterien-Intima wenig verdickt, Venenwände mässig dick. In allen Schnitten zeigen sich reichliche zerstreute mit verfettetem Epithel versehene Harnkanälchen, namentlich in der Rinde, aber auch in der Marksubstanz.

7. Sekt.-Journ. No. 239 (1888).

K. K., Weinwirt, 53 J. a.

Sektionsbefund: Hypertrophie des Herzens, Perikarditis und Pleuritis sero-fibrinosa, Stauungsorgane. Cyanotische Induration der Nieren mit Granulierung.

Mittelgrosser kräftig gebauter Körper. Fettpolster gut entwickelt. Länge 166. Gewicht 67. Bauchhöhle leer. In beiden Pleurahöhlen reichliche sero-fibrinöse Flüssigkeit. Im Herzbeutel ungefähr 60 g der gleichen Flüssigkeit.

Herz (Gewicht 420 g) ziemlich gross. Fett über dem rechten Ventrikel reichlich. Coronar-Gefässe sind etwas geschlängelt. Beide Ventrikel fast leer. Aortenklappen schlussfähig. Endokard des rechten Ventrikels durchscheinend, zart und glatt. Linker Ventrikel gehörig, mit mässigen Fettauflagerungen. Aortenklappen sind an den Rändern etwas verwachsen. Aortenwand zeigt an einigen Stellen leichte schwielige Verdickungen. Linkes Ostium venosum für zwei Finger durchgängig. Bicuspidalis etwas verdickt. Muskulatur des linken Vorhofes stark entwickelt.

Nieren: Gewicht 245 g, von ziemlich normaler Grösse. Farbe der Oberfläche dunkelblau-rot. Konsistenz sehr derb. Oberfläche ist ziemlich grob granuliert. Die einzelnen Höcker sind vielfach mit kleinen Granulis besetzt, heller als die Grundsubstanz. Schnittfläche von blauroter Farbe, blutreich, mattglänzend. Rindensubstanz ist sehr ungleichmässig verschmälert (2—6 mm). Markkegel verkürzt. Venen stark gefüllt. Nierenbecken mässig erweitert, enthält mässig viel Fett.

Mikroskopische Untersuchung: An der Oberfläche kleine Schrumpfungsherde mit stark verödeten Glomerulis, und geringer zelliger Infiltration. Harnkanälchenepithelien vielfach in Degeneration. Gefässe wie oben.

8. Sekt.-Journ. Nr. 195 (1888).

M. M., Hafnergeselle, 54 J. a. Patient gibt an, dass er seit seinem 44. Jahre häufig an Katarrhen, Schwerathmigkeit gelitten habe. Vor $1^1/_2$ Jahren war er im Krankenhaus in Behandlung wegen geschwollener Füsse. Das Übel wiederholte sich vor einigen Tagen. Harnmenge in der letzten Zeit vermindert.

Sektionsbefund: Adipositas cordis, Hypertrophie und Dilatation beider Ventrikel. Stauungsorgane. Granular-Atrophie der Nieren.

Mittelgrosser, gut genährter muskulöser Körper. Länge 158, Gewicht 69. Im kleinen Becken reichliche seröse Flüssigkeit. Pleurahöhlen enthalten wenig Inhalt, ebenso der Herzbeutel. Milz nicht vergrössert. Kapsel schwielig verdickt. Schnittfläche sehr derb. Leber ziemlich gross, ebenfalls sehr derb.

Herz: Klappen der Aorta und Pulmonalis schlussfähig; im rechten Ventrikel eine ziemliche Menge Cruor. Ostium venosum dextrum für 4 Finger durchgängig. Linker Ventrikel enthält wenig Cruor. Aorten-Innenfläche glatt, an einzelnen Stellen mit hellen weissen Flecken, die flach erhaben sind. Mitral-Klappe leicht knotig verdikt. Muskulatur des Herzens, besonders rechts, hellgelblich verfärbt. Herzmaasse: L. 10,5. 7,5. 1,2. R. 11,5. 9,0. 0,1—0,3.

Nieren: Gewicht: linke Niere 140, rechte 125; Hilusfett im Ganzen 24 g. Kapsel nur unvollständig abziehbar. Nieren verkleinert. Consistenz mässig derb. Farbe der Oberfläche blass cyanotisch. Die Oberfläche zeigt ziemlich viele grobe, stellenweise auch sehr viele kleine Granula. Schnittfläche matt glänzend, dunkel. Rinde ungleichmässig auf 3—6 mm verschmälert. Nierenbecken stark erweitert, sehr fettreich.

Mikroskopische Untersuchung: An den Harnkanälchen-Epithelien an vielen Stellen mässiger Grad der Verfettung. In der Rinde eine spärliche Anzahl zellarmer kleiner Schrumpfungsherde. Arterien-Intima wenig verdickt. In der Marksubstanz sehr starke Verbreiterung des Interstitiums.

Zustände von Herzhypertrophie sind nicht selten auch schon in weniger hohem Lebensalter von mittlerem und stärkerem Grade einer Atheromatose begleitet, die von der Aorta aus sich auf das Gebiet der Arteria renalis fortsetzt, in seltneren Fällen auch in letzteren isoliert auftreten kann. Hiedurch können Schwierigkeiten in der Deutung etwa vorhandener Nierenatrophien entstehen und es muss im einzelnen Falle entschieden werden,

ob nicht eine sogenannte arteriosklerotische Schrumpfniere, wie Ziegler sie ausführlich beschrieben hat, vorliegt.

Wo eine Sklerose der Nierenarterie vorhanden ist, sei sie nun primär in derselben entstanden oder von der Bauchaorta her fortgesetzt, wo die Gefässe der Nierenschnittfläche auffallend verdickt und klaffend sind, speziell die Arterien ein durch erhebliche Intimawucherung verengtes Lumen aufweisen, wird man ohne weiteres eine arteriosklerotische Nierenschrumpfung annehmen oder doch der Arterienveränderung die Hauptwirkung zuschreiben. Wo aber, wie in den hier anzuführenden Beispielen, das Gesamtbild des Obduktionsbefundes das nämliche ist, wie in der ersten Gruppe von Beobachtungen und nur eine mehr oder minder intensive Atheromatose der Aortenklappen, des Arcus aortae, der Hirngefässe oder auch der Bauchaorta bei freibleibender Nierenarterie, insbesondere auch bei Freibleiben der Abgangsstelle derselben von der Aorta, gefunden wird, auch der kleineren Nierenarterien keine stärkeren als die gewöhnlichen Verdickungen aufweisen, kann wohl der Befund nicht unmittelbar auf Rechnung der Arteriensklerose gesetzt werden.

Von den eigentlichen arteriosklerotischen Schrumpfnieren unterscheiden sich auch die aus cyanotischer Induration hervorgegangenen in verschiedener Hinsicht: für die Betrachtung mit blossem Auge durch das Fehlen der auffallend starken Gefässverdickung, durch die vorzugsweise hervortretende Verkleinerung der Markkegel, die starke Cyanose derselben; mikroskopisch durch die starke Kapillar- und Venenfüllung, die Hyperplasie des Bindegewebes der Marksubstanz. Zu verwerten für die Diagnose ist wohl auch das Verhalten der Glomeruli, die nach Zieglers Untersuchungen (Deutsch. Arch. f. klin. Med. Bd. 25) bei den atheromatösen Schrumpfnieren den Anfang der Verödung machen, während in den Zuständen der chronischen Stauung zwar auch frühzeitig einige atrophierte Gefäss-

knäuel vorhanden zu sein pflegen, die meisten dagegen relativ lange Zeit in der verdickten Kapsel erhalten bleiben und auch innerhalb der Schrumpfungsherde erst spät und nach eingetretener starker Wucherung des umgebenden Interstitiums zugrunde gehen. Während die Bowmann'sche Kapsel und das perikapsulaere Gewebe in Stauungsnieren sehr frühzeitig verdickt werden, sind nach Ziegler Bindegewebshyperplasie und Kapselverdickung bei arteriosklerotischen Schrumpfnieren nicht erheblich. Die Verdickung der Arterienintima ist zwar auch in den Stauungsschrumpfnieren konstant zugegen, aber ich konnte niemals in solchen eine so starke Zunahme derselben und so hochgradige Verengerung des Lumens finden. Freilich sind diese Unterschiede nur quantitative. Vergleicht man aber Präparate von ausgesprochen atheromatösen Schrumpfnieren mit unseren Fällen, so treten doch die Unterschiede sehr prägnant hervor. Alle diese Verschiedenheiten scheinen mir darauf hinzudeuten, dass in den oben genannten Fällen der fortschreitenden cyanotischen Induration die Hauptbedeutung für die Granularatrophie zugesprochen werden muss, nicht der Atheromatose, und dass man die Stauungsschrumpfnieren nicht mit den gewöhnlichen arteriosklerotischen Schrumpfnieren identifizieren darf.

Anders liegen die Verhältnisse, wenn man die Entstehung der Atheromatose als Folgezustand der durch die Herzerkrankung gesetzten allgemeinen Cirkulationsstörung ansieht, wie Thoma, Sokoloff, Israel u. a. es thun und in der Gefässveränderung wenigstens teilweise Kompensationserscheinungen für jene erblicken, respektive die fortgeschrittenen Veränderungen als Resultate der mechanischen Überlastung der Gefässwand deuten. Auch toxische Wirkungen, z. B. von Blei oder Alkohol, können dabei mittelbar oder unmittelbar von Einfluss sein. Thatsächlich ist auch, wie bereits hervorgehoben wurde, ein qualitativer Unterschied in den Veränderungen der kleinen Gefässe, speziell auch in der Niere, nicht vorhanden,

und eine ganz ähnliche Endarteriitis wie bei der Atheromatose findet sich auch in den Stauungsschrumpfnieren, mag nun eine ausgesprochene Sklerose der grossen Körperarterien daneben vorhanden sein oder fehlen.

Dieser Endarteriitis, oder wenn man will, Atheromatose der kleinen Arterien, soll eine Bedeutung für den Prozess der cyanotischen Induration nicht abgesprochen werden. Immerhin aber unterscheiden sich letztere und die aus ihnen hervorgehenden Folgezustände von der arteriosklerotischen Schrumpfniere (im Sinne Zieglers) wesentlich schon dadurch, dass bei ihnen das Kapillarsystem in besonderem Grade belastet erscheint, während bei jenen die starke Verengerung des Lumens regressive Vorgänge auslöst, die wir eher den durch Anämie hervorgebrachten an die Seite stellen dürfen. Auch wenn wir beide Prozesse nur als verschiedene Grade der gleichen Erkrankung auffassen, so würde doch diese verschiedene Wirkung beider Stadien — im einen Falle stärkere Blutfüllung und Kapillarerweiterung, im anderen Glomerulusatrophie durch verminderte Blutzufuhr — eine Trennung der hierdurch hervorgerufenen Prozesse in der Niere rechtfertigen.

1. Sekt.-Journ. No. 359 (1888).

D. Th., Schuhmacher, 62 J. a. Pat. war seit ca. 1 Jahre krank und lag mehrere Wochen auf der Abteilung unter den Symptomen der Aorten-Insufficienz. Harnmenge gering mit wechselndem Eiweissgehalt. Zuletzt leichte Urämie.

Sektionsbefund: Endocarditis fibrosa et calculosa der Aortaklappen mit hochgradiger Insufficienz und mässiger Stenose der Klappen, Arteriosclerose der Aorta. Stenose der Coronar-Arterien-Ostien; bedeutende Hypertrophie und Dilatation des linken Ventrikels, doppelseitiger Hydrothorax, braune Induration der Lungen; entzündliche hämorrhagische Infiltration des unteren Teiles der Unterlappen. Bronchitis; atrophische Granular-Cirrhose

der Leber; Milztumor, chronischer Stauungs-Katarrh der Magen- und Darmschleimhaut, granulierte Stauungsnieren, alte embolische Narben der linken Niere.

Ziemlich schlank gebauter, abgemagerter Körper, Fettpolster fast fehlend. Muskulatur atrophisch. Länge 170. Gewicht 47,5. — Im Herzbeutel 1/2 Weinglas seröse Flüssigkeit. Rechter Vorhof und Ventrikel sehr stark gefüllt. Linke Herzhälfte leer.

Herz (Gewicht 495 g) bedeutend vergrössert, besonders im linken Ventrikel. Am Epikard mehrere Sehnenflecke; über dem rechten Herzen mässige Fettauflagerungen. Brustaorta zeigt viele trübe, fleckige Verfärbungen der Intima; auf dieser blossliegende Kalkplatten und geschwürige Defekte. Aorta ascendens für 3—4 Finger durchgängig. Lungenarterienklappen schlussfähig. Rechter Ventrikel mässig erweitert. Endokard durchsichtig, Klappen zart, beweglich. Tricuspidal-Klappen getrübt, gelb verfärbt. Muskulatur des rechten Ventrikels derb, blassbräunlich. Trabekel kräftig. Rechter Vorhof leicht dilatirt. Linker Ventrikel enthält wenig Inhalt, ist beträchtlich erweitert. Endokard getrübt, besonders an den Klappen. Aorta-Klappen nicht schlussfähig, atheromatös. Ostium der Coronar-Gefässe stenosirt, Coronar-Gefässe selbst nicht deutlich verändert. Muskulatur erheblich verdickt, derb. Papillar-Muskeln derb. Linker Vorhof leicht erweitert. Wandung dünn. Herzmaasse: L. 11,5. 7,0. 1,7. R. 10,0. 7,5. 0,5.

Nieren: Gewicht 295; davon das Hilusfett 5 g. Fibröse Kapsel leicht abziehbar. Nieren von normaler Grösse, von derber Konsistenz. Oberfläche dunkelbraunroth mit deutlich lividem Ton, besetzt mit zahlreichen Granulis, welche sich durch hellere Farbe deutlich von der Grundsubstanz abheben. Linke Niere zeigt ausserdem mehrere verschieden grosse embolische Narben. Auf der Schnittfläche gleichfalls cyanotische Farbe, namentlich in den Pyramiden. Rinde im Ganzen verschmälert, Markkegel verkürzt. Nierenbecken entsprechend erweitert.

Mikroskopische Untersuchung der rechten Niere zeigt eine Verdickung der Arterien-Intima, jedoch kaum hochgradiger, wie in den Fällen ohne Atheromatose; Lumen kaum verengt. Stellenweise fehlen die Verdickungen fast ganz; wo sie vorhanden sind, zeigt die Intima eine homogene oder leicht faserige Beschaffenheit. Die Adventitia mässig verdickt, die Media nicht sichtlich verdickt, Venen sehr weit, prall gefüllt. Schrumpfungsherde klein, spärlich; Glomeruli grösstenteils normal, nur

in den Herden sind einige in geringem Grade atrophisch. Um die letzteren stellenweise kleine Infiltrate lymphoider Zellen. Epithel der Harnkanälchen im Ganzen nicht sehr verändert, nur leicht verfettet, im Lumen der Harnkanälchen mehrfach hyaline Cylinder, Detritus-Massen und desquamierte Epithelien.

2. Sekt.-Journ. Nr. 354 (1890).

Organe wurden an das pathologische Institut eingeschickt.

Sektionsbefund: Endocarditis chronica, fibrosa und calculosa der Aortaklappen. Hypertrophie und Dilatation des Herzens. Thrombus im rechten Herzohr. Multiple Lungeninfarkte.

Herz in allen Dimensionen vergrössert, namentlich im Längsdurchmesser. Mässige Fettauflagerung. Aortenbogen aneurysmatisch erweitert, Intima mit kalkigen Einlagerungen. Rechter Ventrikel stark erweitert, etwa gänseeigross. Muskulatur hypertrophisch. Im Herzohr ein nicht ganz haselnussgrosser, central erweichter Thrombus. Linker Ventrikel ebenfalls stark erweitert. Muskulatur verdickt. Aortenklappen am Rande verdickt mit kalkigen Einlagerungen. Die hintere Klappe sehnenartig gespannt, schwer beweglich. Mitralis und Vorhof ohne besonderen Befund. In beiden Lungen finden sich frische hämorrhagische Infarkte. In den Lungengefässen Thromben.

Nieren. Am konvexen Rande einzelne narbige Einziehungen. Oberfläche sonst glatt. Gewebe sehr derb, Oberfläche von grauroter Farbe. Nierenbecken fettarm.

Mikroskopische Untersuchung: Die Arterien ziemlich stark verdickt, namentlich an vielen Stellen die Intima. Media vielfach atrophisch, resp. fibrös umgewandelt. Venen-Adventitia und Intima stark verdikt. Schrumpfungsherde ziemlich klein und schmal, durchziehen in ziemlich reichlicher Zahl die Rinde. Rundzellen-Infiltrate spärlich vorhanden, Glomeruli fast durchweg normal, auch in den Herden wenig atrophisch.

3. Sekt.-Journ. Nr. 413 (1888).

M. J., Schneidermeister, 54 J. a. Plötzlicher Tod auf der Strasse. Erkundigungen bei der Familie ergaben, dass P. schon seit längerer

Zeit sich unwohl fühlte, öfters an Schwindelanfällen litt, so dass Apoplexie befürchtet wurde. Im Freien immer Besserung des Zustandes. Lebensweise angeblich mässig; Pat. hat aber in der letzten Zeit wenig gegessen, sondern nur getrunken (wieviel, ist nicht zu eruieren).

Sektionsbefund: Akuter Herztod; Adipositas cordis. Mässige Hypertrophie und Dilatation des Herzens beiderseits; cyanotische Induration der Nieren mit Granulierung. Hypertrophische Lebercirrhose. Milztumor. Hydrocephalus internus chronicus. Atheromatosis der Bauchaorta.

Kräftig gebauter, gut genährter Körper, Gewicht 72, Länge 170. Im Herzbeutel ein Weinglas voll seröser Flüssigkeit, sonst kein Hydrops.

Herz (Gewicht 470 g) vergrössert, Epikard durchsiehtig, Gefässe etwas geschlängelt, Klappen sind sehlussfähig. Ostium der Trieuspidalis für 2—3 Finger durchgängig. Wandung ziemlieh dick, sehr viel Fett, blassbraun-rot. Reehter Vorhof etwas dilatiert, Wandung und Endokard gehörig. Im linken Herzen wenig Inhalt, Ventrikel erweitert. Epikard gegen die Spitze milehig getrübt. An dieser Stelle ist aueh der Muskel fibrös entartet. Klappen sind leicht getrübt und verdiekt, aber sehlussfähig, Muskel sehr kräftig entwickelt. Aorta zeigt etwas Atheromatose. Herzmaasse: L. 10,5. 7,0. 1,7. R. 10,5. 7,5. 0,7.

Milz etwas vergrössert, Gerüst und Kapsel verdickt. Nieren (Gewieht reehts 180, links 150). Kapsel leicht abziehbar, Oberfläehe stellenweise höckerig, von dunkler Farbe, Rinde und Mark leieht versehmälert, Pyramiden sehr dunkel, Fett des erweiterten Nierenbeckens übermässig entwiekelt.

Mikroskopisehe Untersuchung: An den granulierten Stellen in der Rinde reiehliehe strangförmige Sehrumpfungsherde, zum Teil mit Rundzellenhaufen. In den Herden einige Glomeruli in Verödung; diejenigen ausserhalb der Herde ziemlich normal. Epithel der Harnkanälehen stellenweise in Verfettung. Die Arterien-Intima verdickt bis zu leiehter Verengerung des Lumens, stellenweise leicht faserig, an anderen Stellen homogen; Muscularis im ganzen gut entwickelt stellenweise jedoch fibrös entartet, Membrana elastiea an solchen Stellen fehlend. Venenwände verdiekt, Lumen erweitert.

4. Sekt.-Journ. No. 467 (1891).

P. F., Sattler, 49 J. a.

Sektionsbefund: Embolische Erweichung im Gebiete des linken Schläfenlappens des Corpus striatum und Thalamus opticus; Thromben im linken Ventrikel, Embolus in der Arteria fossae Sylvii. Hypertrophie und Dilatation beider Ventrikel. Eitrig-fibrinöse Perikarditis. Multiple Lungeninfarkte. Stauungsorgane, atrophische Stauungsnieren. Milztumor, Hydrothorax, Ascites, Anasarka. Hydrocephalus internus und externus. Pachymeningitis interna chronica, Lepto-Meningitis, Anämie des Gehirns. Arterio-Sklerose.

Ziemlich stark abgemagerter Körper. Länge 169, Gewicht 49. In der linken Pleurahöhle $^1/_2$ l, in der rechten 1 l Serum. Im Herzbeutel eine trübe Flüssigkeit.

Herz: Sehr stark vergrössert. Gewicht 560. Epikardiales Fett gering, Epikard sammtartig getrübt. Linker Vorhof wenig, rechter Vorhof stark gefüllt. Im rechten Ventrikel reichlich Fibringerinnsel. Endokard und Klappen gehörig. Im linken Ventrikel reichlich Blutgerinnsel. Beide Ventrikel etwas erweitert. Endokard linkerseits mit graugelben, fibrösen bis 1 mm dicken Herden. Aortenklappen etwas verdickt, aber frei beweglich. In der Herzspitze ein haselnussgrosser erweichter Thrombus. Mitralis zeigt warzige Auflagerungen. Die Sehnenfäden etwas verdickt. Aorta zeigt im Anfangsteil und im Abdomen mässige Atheromatose.

Milz etwas vergrössert, weich. Leber derb, Schnittfläche mit Muskatnusszeichnung.

Nieren (Gewicht 230): Beide verkleinert. Fibröse Kapsel adhärent. Oberfläche dunkel cyanotisch, stark und ziemlich regelmässig granuliert. Rinde 3—5 mm breit. Markkegel stark verkürzt, noch dunkler als die Rinde. Mark und Rinde zusammen messen von den Papillen nach aussen gemessen durchschnittlich 2,3 cm. Konsistenz beider Nieren sehr derb.

Mikroskopische Untersuchung: Befund wie im vorigen Fall.

Unter sorgfältiger Berücksichtigung der angegebenen makroskopischen und histologischen Merkmale dürfte es vielleicht auch nicht zu gewagt sein, die Stauungs-Schrumpfnieren auch bei Personen im höheren Lebensalter zu diagnostizieren; freilich müssen hier senile und atheromatöse Veränderungen der Nieren ausgeschlossen werden, resp. es wird immer in Betracht zu ziehen sein, dass auch ihnen ein mehr oder minder erheblicher Anteil an dem Prozess der Atrophie zukommen kann. Wo aber bei allgemeinem, kräftigem Körperbau senile Erscheinungen in anderen Organen fehlen oder gering sind, auch stärkere Atheromatose der Aorta, eine Skelerose der Nierenarterien überhaupt nicht vorhanden ist, andererseits der Gesammtbefund auf allgemeine Cirkulationsstörung hinweist, wie bei einfacher Herzhypertrophie, bei solcher durch Klappenfehler, ferner adhäsiver Perikarditis, wird auch hier die Nierenveränderung in erster Linie als Folge der allgemeinen Cirkulationsstörung im obigen Sinne aufgefasst werden müssen.

1. Sekt.-Journ. No. 398 (1888).

B. A., Privatier, 73 J. a. Im Harn kein Eiweiss.

Sektionsbefund: Chronische Tuberkulose beider Lungen. Adhäsiv-Pleuritis, katarrhalische Pneumonie, Hypertrophie beider Ventrikel. Atheromatose der Aorta, Stauungsorgane, granulierte Stauungsnieren. Induration von Leber und Milz.

Mittelgrosser, schlank gebauter Körper mit geringem Fettpolster. Länge 163, Gewicht 56. In den serösen Höhlen wenig Inhalt.

Herz (Gewicht 400 g) von entsprechender Grösse. Perikard ist mit dem Herzbeutel verwachsen. Epikardiales Fett sehr stark entwickelt. Coronar-Gefässe geschlängelt. Rechter Ventrikel etwas dilatiert, enthält Fibringerinnsel. Endokard durchsichtig. Klappen gut beweglich. An der Vorderfläche des rechten Ventrikels ist eine im Durchmesser 1 cm grosse Schwiele. Muskulatur brüchig, von brauner Farbe. Ostium

venosum für 3 Finger durchgängig. Im rechten Vorhof wenig Fibringerinnsel. Tricuspidalis gehörig. Linker Ventrikel ist dilatiert, von dunkelbrauner Farbe. Klappen rigide. Aortenwand zeigt gelbliche Verdickungen. Mitralis verdickt. Vorhof und Herzohr sind leer. Herzmasse: L. 8,9. 8,0. 0,8. R. 9,0. 7,4. 0,5.

Nieren etwas verkleinert. Konsistenz sehr derb. Farbe der Oberfläche grau-rot, etwas cyanotisch. Auf der Oberfläche finden sich mässig viele, ziemlich feine Granula und narbige Einziehungen; die Granula heller als die Grundfläche, während die Einziehungen viel dunkler erscheinen. Schnittfläche ziemlich glatt, mässig blutreich, von geringem Saftgehalt. Rindensubstanz durchschnittlich auf 2 mm verschmälert. Die Markkegel stark verkürzt, von dunkel-cyanotischer Farbe. Nierenbecken erweitert, mässig fettreich.

Mikroskopische Untersuchung: Unmittelbar an der Oberfläche zeigen sich sehr ausgebreitete atrophische Stellen mit sehr stark erweiterten Venen und Kapillaren. Die dazwischen gelegenen Harnkanälchen hochgradig atrophisch, vielfach epithellos, einige davon erweitert, mit kolloiden Massen gefüllt. Zwischen den dilatierten, prall gefüllten Gefässen zahlreiche Rundzellenhaufen. Auch im übrigen zeigt die Rinde vielfach cystisch erweiterte Harnkanälchen. Mehrfach finden sich zerstreut atrophische Glomeruli, auch ausserhalb der Herde, an anderen die Kapillaren erhalten, nur die Kapsel stark verdickt. In einigen Harnkanälchen hyaline Cylinder. Intima der Arterien verdickt, jedoch nie bis zu starker Verengerung des Lumens.

2. Sekt.-Journ. No. 722 (1890).

W. J., 71 J. a., Taglöhner. Seit 14 Tagen Atemnot; Harn sehr konzentriert, mit Ziegelmehlsediment und Spuren von Eiweiss. Harnmenge der letzten Tage 340. 340. 280. 300. 430. Spez. Gew. 1025—1032. Myodegeneratio cordis. Pericarditis fibrinosa.

Sektionsbefund: Hämorrhagische serofibrinöse Perikarditis, hämorrhagische Pleuritis sinistra. Spitzencirrhose der linken Lunge; Adipositas cordis; Lungenödem, Hydrothorax, Ascites. Muskatnussleber, cyanotische Induration mit Granulierung der Nieren. Anasarka der unteren Extremitäten und des Scrotums. Sklerose der Coronararterien.

Kräftig gebauter Körper in mässigem Ernährungszustand. Länge 164. Gew. 74.

Herz: Beide Ventrikel mit zottigen fibrinösen Auflagerungen bedeckt, ausserdem bis $1^1/_2$ mm dicke Pseudomembranen; Herz mit dem Perikard an einer ungefähr thalergrossen Stelle verwachsen. Epikardiales Fett ziemlich reichlich. Im Herzbeutel ca. $^1/_4$ l hämorrhagischer Flüssigkeit. Im rechten Ventrikel eine mässige Menge Fibringerinnsel. Tricuspidalis für 2 Finger durchgängig. Muskulatur des Ventrikels schlaff, brüchig. Im Vorhof Fibringerinnsel. Linker Ventrikel enthält wenig Inhalt, Endokard und Klappen beiderseits gehörig. Muskulatur links blassbraun, brüchig. Herzmaasse: L. 9,0. 7,6. 1,5. R. 10,5. 9,0. 0,6. Die Coronararterien sind zum Teil verengt und verkalkt. Aorta zeigt fleckige, weissliche Stellen, keine stärkere Atheromatose.

Leber derb, Schnittfläche leicht granuliert. Milz ziemlich klein, Gew. 170, nicht derb.

Nieren. Gewicht 245. Umfang vergrössert, Konsistenz sehr derb, Kapsel ziemlich leicht abziehbar; Oberfläche stellenweise granuliert, Farbe dunkel cyanotisch, Pyramiden verkürzt. In der rechten Niere einige kleine Cysten.

Mikroskopische Untersuchung: Oberflächlich gelegene kleine, scharf umschriebene Schrumpfungsherde mit ziemlich starker Glomerulusatrophie, stellenweise Rundzelleninfiltration. Ausserhalb der Herde die Glomeruli meist normal, nur die Kapsel derselben mehrfach etwas verdickt. Deutliche Zeichen der Stauung in allen Teilen. Mehrere kleinste papilläre Adenome in der Rinde. Venenwände wenig, auch die Arterien, speziell die Intima, nicht bedeutend verdickt.

Aus dem oben Mitgeteilten lassen sich, wie ich glaube, folgende Schlüsse ableiten:

1. Die Granularatrophie der Nieren, welche häufig im Verlauf chronischer Herzkrankheiten sich ausbildet, entsteht in der Weise, dass zu dem Zustande der cyanotischen Induration herdweise Atrophien der Rinde hinzutreten, während gleichzeitig die schon durch die cyanotische Induration

bedingte diffuse Atrophie der Marksubstanz noch weiter fortschreitet.

2. Im wesentlichen ist die **cyanotische Granularatrophie** nur ein weiteres Entwickelungsstadium der **cyanotischen Induration**; alle Befunde, welche bei **jener** vorhanden sind, können auch schon bei **dieser** vereinzelt vorkommen.
3. Die **Stauungsschrumpfnieren** sind von den **„arteriosklerotischen“** und anderen Formen der Schrumpfnieren zu trennen und denselben als gleichwertige Form gegenüberzustellen.

In ähnlicher Weise wie Herzleiden bewirken auch manche Lungenkrankheiten eine allgemeine venöse Stauung und zwar durch Behinderung des kleinen Kreislaufes, indem innerhalb der Lunge Gefässbahnen in grösserer Zahl veröden. Namentlich ist es das allgemeine Emphysem, welches in dieser Weise cirkulationshemmend wirkt, und damit cyanotische Induration der Nieren sowie anderer Organe hervorruft. Durch Hypertrophie des rechten Ventrikels, welche unter solchen Verhältnissen sich einzustellen pflegt, kann der Blutkreislauf in der Lunge trotz der vermehrten Widerstände zur genügenden Höhe gebracht und können damit die Erscheinungen der venösen Stauung hintangehalten werden, treten aber schliesslich mit dem Nachlassen der Herzkraft doch ein.

Diejenige Lungenerkrankung, welche am häufigsten ausgedehnte Verödungen im Gebiete des kleinen Kreislaufes zur Folge hat, die chronische Lungentuberkulose, bewirkt bekanntlich seltener die Zustände venöser Stauung und Induration, jedenfalls, wie Bartels hervorhebt, aus dem Grunde, weil die Blutmasse durch das hektische Fieber so rasch vermindert wird, dass für den Rest des Blutes die noch vorhandenen Gefässbahnen in der Lunge eine genügende Bahn bieten. Dennoch konnte ich das Vorhandensein nicht nur starker cyanotischer Induration, sondern auch deren Ausgang in Granularatrophie auch bei Phthisikern nicht selten beobachten. Jeden-

falls ist aber unter solchen Umständen ein besonderes Augenmerk darauf zu richten, ob nicht etwa vor dem Beginn der Lungentuberkulose, oder vielleicht neben einer solchen geringen Grades, andere Ursachen von Herzhypertrophie und Insufficienz auffindbar sind, auf welche dann mit grösserer Wahrscheinlichkeit die venöse Stauung und deren Folgezustände zu beziehen sein würden. Von den gleich anzuführenden Beispielen finden sich auch solche, in denen Potatorium mit mässiger Herzhypertrophie, adhäsive Perikarditis, Klappenfehler etc. nachgewiesen werden konnten. Wenn einerseits in solchen Fällen die Herzhypertrophie nicht jene unter anderen Umständen vorkommende Intensität erreicht, eben weil die schwächende Grundkrankheit der Ausbildung einer solchen mehr oder minder im Wege steht, so ist andererseits erklärlich, dass eben die Phthise das Zustandekommen der muskulären Herzinsufficienz begünstigt und beschleunigt.

Unter Umständen kann aber auch wohl die Lungentuberkulose an sich eine stärkere venöse Stauung hervorrufen, namentlich bei Patienten, deren Blutmasse nicht in dem Maasse abgenommen hat, wie die Verödung der Blutbahnen in der Lunge durch langsam sich entwickelnde cirrhotische Prozesse fortschritt, und bei denen auch der allgemeine Ernährungszustand das Zustandekommen einer Hypertrophie der rechten Herzhälfte zuliess. Gerade in solchen Fällen können wir mit Sicherheit die Stauung und Induration auf die Insufficienz des hypertrophischen rechten Ventrikels zurückführen.

Bei schliesslich in ihrer Ernährung herabgekommenen Individuen, wie sie für die eben besprochenen Fälle in Betracht kommen, finden wir auch häufig jenen Zustand der Nieren, den man wohl passend, wenn auch anscheinend paradox, als „anämische Stauungsnieren“ bezeichnen kann. Nimmt nach Ausbildung der Stauungserscheinungen, die allgemeine Blutmenge und damit auch der Blutgehalt der Nieren stark ab, so

verlieren letztere ihre dunkel cyanotische Farbe und starke Gefässfüllung, behalten nur einen leicht lividen Ton; die übrigen einmal gesetzten Veränderungen, die Erweiterung der venösen und kapillaren Blutbahnen, die Hyperplasie des Bindegewebes in den Markteilen und die atrophischen Zustände bleiben natürlich bestehen und nach dem Tode senkt sich das Blut noch mehr in die weiten venösen Gefässe als unter normalen Verhältnissen. Die Nieren bieten auch in diesem Zustande noch ein ziemlich charakteristisches Bild.

1. Sekt.-Journ. No. 304 (1888).

J. H., Maurer, 37 J. a.

Sektionsbefund: Chronische tuberkulöse Bronchopneumonie, serofibrinöse hämorrhagische Pleuritis beiderseits, Hypertrophie besonders des rechten Ventrikels, leichter Milztumor, atrophische granulierte Stauungsnieren; Stauungsleber, Miliartuberkel der Leber, Konglomerat-Tuberkel der Niere.

Stark abgemagerter Körper, Fettpolster fast geschwunden; Länge 171, Körpergew. 49, keine Ödeme.

Herz (Gewicht 370 g) im Breitendurchmesser vergrössert, namentlich nach rechts. Reichliche Fettauflagerung. Epikard an einigen Stellen verdickt und getrübt. Im rechten Ventrikel ziemlich viel Speckgerinnsel und Cruor, ebenso im Vorhof. Im linken Ventrikel wenig geronnenes Blut, Endokard desselben an einigen Stellen milchig getrübt mit fibrinösem Belag. Alle Klappen normal. Muskulatur des Herzens namentlich rechts kräftig entwickelt. Maasse: L. 10,5. 7,5. 1,5. R. 11,0. 8,0 4,0.

Milz stark vergrössert, ziemlich induriert, dunkelschwarzrot.

Nieren: Gewicht 280 g, davon Hilusfett 13 g. Beide Nieren zeigen eine geringe Fettkapsel, die fibröse Kapsel leicht abziehbar, Nierenoberfläche sehr dunkel, fein höckerig; Volumen nicht verkleinert. An der linken Niere ein linsengrosser, dunkler prominenter Herd, der mit offenbar frisch geronnenem Blute gefüllt ist. Ausserdem an beiden

Nieren einige bis hirsekorngrosse, mit fibrösem Inhalt gefüllte Cysten. Konsistenz der Niere derb. Schnittfläche glatt, mattglänzend, Rinde etwas heller als die Pyramiden, ziemlich gleichmässig auf ca. 5 mm verschmälert. Markkegel stark verkürzt.

Mikroskopische Untersuchung: Sehr starke Füllung der Venen und Kapillaren in Mark und Rinde, in letzterer namentlich der Venensterne und Markstrahlen. Venenwände wenig verdickt. Intima der Arterien mässig verdickt, stellenweise von leichtfaserigem Aussehen. Media zeigt hie und da atrophische Stellen, Adventitia etwas verdickt. Schrumpfungsherde vorwiegend oberflächlich gelegen, weniger in der Tiefe der Rinde. Die oberflächlichen Herde im allgemeinen von dreieckiger Form, von derselben strahlen sehmale Züge in das Innere der Rinde ein. In den Schrumpfungsherden wenige verödete Glomeruli; andere nur mit verdickter Kapsel oder auch normal. Rundzellenwucherung spärlich. Ausserhalb der Herde nur spärliche atrophische Glomeruli, die meisten der letzteren vollkommen normal. Das Interstitium auch in der Rinde vielfach etwas verbreitert; in vielen Harnkanälchen homogene Cylinder, auch in der Rinde. Ausserdem zeigen sich stellenweise cystisch erweiterte, mit colloidem Inhalt gefüllte Harnkanälchen. Das Epithel der tubuli contorti fleckweise in mässiger Verfettung. Stellenweise kleine Kalkablagerungen. Der in der linken Niere befindliche dunkle Herd zeigt sich als eingekapselter, offenbar einer älteren Cyste entsprechender Blutherd.

2. Sekt.-Journ. No. 199 (1888).

St. J., Kanzlist, 56 J. a.

Sektionsbefund: Phthisis pulmonum, mit ausgedehnter Kavernenbildung. Leichte Insufficienz der Aortaklappen. Stauungsleber, Stauungsmilz, anämische granulierte Stauungsnieren.

Mittelgrosser stark abgemagerter Körper. Länge 170. Gewicht 44,5. Kein Hydrops.

Herz (Gewicht 325) wenig vergrössert. An der Vorderfläche mehrere Sehnenflecken. Epikardiales Fett sehr gering. Coronar-Gefässe stark geschlängelt. Aortenklappen mit einzelnen weisslichen Flecken, etwas rigide, nicht vollständig sehlussfähig. Rechter Ventrikel mit

geronnenem Blute gefüllt. Klappen nirgends verdickt. Rechtes Ostium venosum für 3 Finger durchgängig. Endokard des Vorhofes überall durchsichtig. Muskulatur des rechten Ventrikels von hellbrauner Farbe. Endokard des linken Ventrikels etwas getrübt. Aorten-Intima zeigt reichliche mässig derbe Verdickungen. Bicuspidalis knotig verdickt, von hellgelber Farbe. Papillar-Muskeln an einzelnen Stellen auffallend dunkel gefärbt.

Nieren: Gewicht 240 g. Kapsel stellenweise adhärent. An der Oberfläche der linken eine kirschkerngrosse Cyste. Breitendurchmesser stark verschmälert. Oberfläche gefleckt granuliert, Konsistenz mässig derb. Rindensubstanz verschmälert; Farbe der Schnittfläche ziemlich gleichmässig blass livid. Nierenbecken enthält mässig viel Fett. Rechte Niere wie linke.

Mikroskopische Untersuchung: An der Oberfläche ziemlich zahlreiche flache Einziehungen. Unter denselben wenig zahlreiche Schrumpfungsherde. Andere Schrumpfungsherde von verschiedener Form durchziehen stellenweise die ganze Rindensubstanz. Innerhalb der Herde ein Teil der Glomeruli verödet, an andern nur die Kapsel verdickt; ausserhalb der Herde sind wenige atrophische Glomeruli; Arterien, namentlich die Intima, überall verdickt, Venenwand mässig verdickt. Ausserhalb der Schrumpfungsherde das Interstitium zwischen den Harnkanälchen wenig verbreitert, Epithelien vielfach verfettet.

3. Sekt.-Journ. No. 184 (1888).

H. J., Uhrmacher, 50 J. a. Harn zeigt $^1/_5$ Vol. Eiweiss. Harnmenge beträchtlich vermindert.

Sektionsbefund: Fibrinöse Tracheitis, Bronchitis, Tuberkulose der Lunge, Miliartuberkulose des Bauchfells. Stauungsorgane, Granular-Atrophie der Nieren durch Stauung; alte, nicht tuberkulöse adhäsive Perikarditis. Adhäsiv-Pleuritis.

Abgemagerter Körper, Länge 160, Gewicht 47. Herzbeutel mit dem Herzen allseitig verwachsen. Milz atrophisch induriert. Leber entsprechend gross, stellenweise an der Oberfläche höckerig, ebenfalls induriert.

Herz. Gewicht mit Herzbeutel 330 g. Epikard getrübt. Im rechten Ventrikel, Vorhof und Herzohr sind Fibringerinnsel. Klappen

zart und frei beweglich. Linker Ventrikel zeigt ähnlichen Inhalt. Klappen und Wand der Aorta normal. Bicuspidalis leicht verdickt. Muskulatur nicht brüchig, hellbraun. Am Arcus aortae und untern Partien der Aorta finden sich zahlreiche fibröse Verdickungen, über denen die Intima erhalten ist. Herzmasse: L. 10,0. 7,0. 1,3. R. 9,0. 7,5. 0,2—0,3.

Nieren: Gewicht beider Nieren 200 g. Linke Niere ca. um $^1/_3$ verkleinert. Kapsel leicht abziehbar. An der Konvexität der linken eine ungefähr erbsengrosse Cyste mit serösem Inhalt. Oberfläche zeigt an vielen Stellen zahlreiche kleine und grosse Granula. Farbe der Oberfläche blaurot. Rindensubstanz mit weissen Flecken durchsetzt, gleichmässig auf 1—2 mm verschmälert, etwas heller als die Marksubstanz. Diese ist ebenfalls stark verschmälert. Nierenbecken stark erweitert, fettreich, Konsistenz der Niere bedeutend vermehrt.

Mikroskopische Untersuchung: Entsprechend dem makroskopischen Befund zeigt sich Verfettung der Epithelien an vielen Stellen. An der Oberfläche sehr flache Einziehungen mit sehr rundzellreichen Schrumpfungsherden; in letzteren die meisten Glomeruli verödet; in den Harnkanälchen der Rindenherde reichliche hyaline Cylinder. Einzelne der Harnkanälchen mässig erweitert mit homogenen Massen gefüllt. Glomeruli ausserhalb der Schrumpfungsherde durchweg normal. In der Adventitia der Gefässe stellenweise dichte Rundzellenherde.

4. Sekt.-Journ. No. 321 (1888).

G. J., Steinmetz, 31 J. a. Harn eiweisshaltig. Harnmenge der letzten Tage 3400, 3600, 2800, 2500, 650, 650, 300, 250. Spez. Gewicht 1001, 1012, 1002, 1005, 1007, 1007, 1018. In den letzten Tagen leichte Temperatursteigerung. Puls sehr klein, frequent (Therapie: Decoct. Alth., Morph. Sulphonal).

Sektionsbefund: Chronische Tuberkulose der Lungen mit Kavernenbildung und ausgedehnter Cirrhose. Croupöse Pneumonie im rechten Unterlappen, Chalicosis, Anthracosis; alte Adhäsiv-Pleuritis; frische Perikarditis. Hypertrophie und Dilatation des rechten Ventrikels; bedeutende Anämie des Hirns und seiner Häute. Hydrocephalus internus chronicus; tuberkulöse Geschwüre

im Darme (Ileum, Coecum). Anämie der Milz. Lebercirrhose, Perihepatitis, beginnende Verkäsung der Mesenterialdrüsen, anämische granulierte Stauungsnieren.

Stark abgemagerter Körper, Muskulatur hochgradig atrophisch, Länge 166. Gewicht 37. Keine Ödeme. In der linken Pleurahöhle 1/3 l Serum, reehte leer. Im Herzbeutel und der Bauehhöhle wenig Inhalt. Leber (Gewieht 1370) feinkörnig granuliert, derb. Milz atrophisch, sehlaff.

Herz (Gewicht 225) im Breitendurchmesser vergrössert. Epikard namentlieh über dem reehten Ventrikel deutlieh sammtartig getrübt. Coronar-Gefässe leieht geschlängelt. Reehter Ventrikel enthält ziemliehe Mengen Blutgerinnsel. Auf der vorderen Wandung hellgraue, erbsen- bis bohnengrosse marantisehe Thromben. Wandungen verdiekt, ziemlich derb. Trabekel kräftig entwickelt. Reehter Vorhof etwas dilatiert. Zwischen den Trabekeln des Herzohrs ebenfalls marantisehe Thromben. Wandungen ziemlich kräftig entwiekelt. Linker Ventrikel enthält eine mässige Menge Cruor; Höhle hühnereigross. Endokard durehsiehtig. Klappen zart. Mitralis verengt, nur für 1 Daumen durehgängig. Ventrikel-Wandung verdünnt, welk, von blassbräunlicher Farbe. Linker Vorhof zeigt nichts Besonderes. Herzmaasse: L. 8,5. 7,0. 0,8. R. 9,5. 8,0. 0,6.

Nieren: Gewicht 237 g. Kapsel etwas adhärent, Konsistenz sehr derb. Oberfläche blassrot, mit einem Stich ins livide, zeigt ziemlich viele hellere Granula und mehrere starke Einziehungen. Sehnittfläehe etwas uneben, ziemlieh saftreieh, von geringem Blutgehalte. Rinde von verschiedener Breite an versehiedenen Stellen, im ganzen etwas versehmälert. Mark ebenfalls verschieden breit und zeigt etwas dunklere Färbung als die Rinde. Nierenbecken etwas erweitert, mässig fettreieh.

Mikroskopische Untersuehung: Venenwand stark verdiekt; im übrigen der gleiche Befund wie im vorigen Fall, nur geringgradiger.

5. Sekt.-Journ. No. 384 (1888).

E. J., Taglöhner, früher Bräukneeht, 34 J. a. Potatorium zugestanden. Im Harn kein Eiweiss. Harnmenge der letzten Zeit 1500. 1300. 750. 600. 1350. 1300. 960. 840. 300. 700. 380. 1200. 180. Spez. Gewicht schwankt zwisehen 1006 und 1020.

Sektionsbefund: Chronische Tuberkulose der Lungen, besonders links, ausgedehnte Kavernenbildung im linken Oberlappen. Käsige Pneumonie im linken Unterlappen und dem grössten Teile der rechten Lunge, doppelseitige Pleuritis mit serös-fibrinösem Exsudate. Bedeutende Dilatation und Hypertrophie des rechten Herzens. Marantische Thromben daselbst, ebenso in der rechten Crural-Vene. Embolische Thromben der Lungenarterien. Beginnende ulceröse Kehlkopftuberkulose. Anämische Bauchorgane, Stauungsleber, anämische Stauungsschrumpfnieren.

Stark abgemagerter Körper. Länge 160. Gewieht 41,5. Im Herzbeutel ea. 90 g Serum. In den Pleurahöhlen wenig seröser Inhalt. Reehter Ventrikel und Vorhof stark gefüllt. Linkes Herz leer.

Leber vergrössert, Gewieht 1820, induriert. Milz sehlaff, wenig induriert.

Herz (Gewieht 350 g) besonders im Breitendurehmesser naeh reehts vergrössert. Epikard durchsichtig, in der Nähe der grösseren Gefässe milehig getrübt. Klappen sehlussfähig. Im reehten Herzen ziemlieh reiehliehe Mengen von Fibringerinnseln. Zwisehen den Trabekeln sind marantisehe Thromben. Endokard der Klappen gehörig. Wandung ziemlieh kräftig, blass. Reehter Vorhof strotzend mit Cruor gefüllt. Wandung kräftig. Trabekel stark prominierend. Linker Ventrikel enthält mässige Menge von Cruor und Fibrin. Aortaklappen gehörig. Doch sitzen zwischen den Klappen höekerige grauweisse Auflagerungen von weieher Konsistenz. Endokard zeigt niehts Besonderes, ebenso die Mitralis-Klappen. Vorhof hat dünne Wandungen und geringe Weite. Herzmaasse: L. 8,0. 7,0. 1.3. R. 11,5. 8,0. 0,5.

Nieren: Gewieht 215 g, davon Hilusfett 17 g, verkleinert, Kapsel stellenweise adhärent. Oberfläehe grob- und feinhöekerig. Konsistenz sehr derb. Oberfläehe blass. Granula heller als die Grundsubstanz. Rinde versehmälert, sehr blass, von der dunklern Marksubstanz gut abgrenzbar. Mark aueh ziemlieh blass, Pyramiden leieht eyanotiseh. Mark ebenfalls verschmälert. Nierenbeeken erweitert, mässig fettreich.

Mikroskopisehe Untersuehung: An den Arterien alle 3 Häute stark verdickt. Quersehnitte der Arterien infolge der starken Zu-

nahme der Adventitia durchweg grösser, als diejenigen der Venen. Lumen durch die Intima-Verdickung der Arterien wenig verengt. Die Rinde ist durchzogen von zahlreichen, ziemlich grossen, vielfach anastomosierenden Schrumpfungsherden. Von solchen sind einige an der Oberfläche auffallend gross, bei 40facher Vergrösserung (Zeiss AA. Ok. 1) das ganze Gesichtsfeld ausfüllend. Innerhalb derselben zahlreiche Glomeruli, ziemlich dicht aneinander liegend mit etwas verdickter Kapsel; Kapillar-Schlingen und Epithel zeigen nichts abnormes, nur ganz vereinzelte Kapillar-Schlingen sind verödet. Im Interstitium cirkumskripte Rundzellen-Anhäufungen in reichlicher Zahl. Die übrigen Schrumpfungsherde zeigen einen ähnlichen Befund. Ausserhalb der Herde sind die Glomeruli grösstenteils normal.

II. TEIL.

WEITERE MITTEILUNGEN

ÜBER DIE

HISTOLOGISCHEN VERHÄLTNISSE BEI GRANULARATROPHIE

ALS

AUSGANG CYANOTISCHER INDURATION.

Die Herde, welche in allen Fällen cyanotischer Induration mit Granulierung der Rinde nachzuweisen sind und schon durch ihre Beziehung zu den Einsenkungen der Oberfläche sich als Schrumpfungsherde darstellen, gleichen auf den ersten Blick jenen, die bei den verschiedenen Formen sekundärer Schrumpfung nach parenchymatöser Nephritis oder bei der genuinen Schrumpfniere auftreten. Namentlich bei schwächeren, aber auch noch bei mittleren Vergrösserungen, imponieren die in dichten Mengen angehäuften Kerne, zwischen denen eine relativ spärliche, manchmal faserig aussehende Zwischensubstanz liegt, als kleinzellig infiltrierte Partieen mit Bindegewebswucherung. Harnkanälchen sind oft nur mehr vereinzelt nachzuweisen, oft genug sind atrophische Glomeruli in grösserer oder geringerer Zahl, je nach der Ausdehnung des Herdes in demselben enthalten. Dennoch weist eine genauere Untersuchung solcher Stellen eine etwas andere Beschaffenheit derselben nach, welche deren Deutung als indurierte Schrumpfungsherde im gewöhnlichen Sinne mindestens als nicht ohne weiteres giltig erscheinen lässt. Untersucht man von solchen Nieren dünne Schnitte (solche von 5 μ, wie sie ausschliesslich den nachfolgenden Untersuchungen zu grunde gelegt wurden), und zwar mit starken

---

Technik der Behandlung: Fixierung in Sublimat, Einbettung in Paraffin, Färbung mit Parakarmin, Alaunecochenille, Bismarkbraun etc. — Diffuse Färbung mit Säuregrün, Indulin und Nigrosin oder Eosin. Ein grosser Teil der Präparate wurde frisch untersucht.

Vergrösserungen — Ölimmersion — so bekommt man Bilder, welche man zwar auch mit mittelstarken Objektiven als die gleichen wieder erkennt, die sich aber doch bei nicht sehr genauer Betrachtung mit solchen dem Auge nicht so aufdrängen.

Bei Anwendung dieser Hilfsmittel fällt vor allem auf, dass innerhalb der Herde in weitaus den meisten Fällen doch noch viel zahlreichere Harnkanälchen zu erkennen sind, als man vermuten sollte. Feine in sich geschlossen verlaufende Konturen treten auf, die an dickeren Schnitten von den darüber liegenden Zellmassen verdeckt werden. In dem von ihnen umschlossenen Lumen zeigen sich zum Teil mehr oder minder gut erhaltene Epithelien, die meist allerdings etwas abgeflacht sind; teils finden sich im Lumen neben Detritusmassen Zellen, welche durch ihren hellen mit Membran und Kernkörperchen versehenen Kern mit Sicherheit als Epithelien erkannt werden können. Andere bestehen freilich nur mehr aus dem Kern und etwas Plasmaresten; namentlich Zellen, die in starker Verfettung begriffen waren, zeigen am gefärbten Präparat oft nur mehr solche Plasmaklumpen anhängend, waren aber doch durch „den Kern“ noch hinreichend charakterisiert. Oft finden sich solche Elemente in unregelmässiger Lage durcheinander und dann werden sie, wenn die Membrana propria verdeckt ist, leicht für Zellhaufen eines Schrumpfungsherdes gehalten. Ja, an einigen Stellen bestehen die scheinbaren Zellanhäufungen fast ausschliesslich aus solchen, mit desquamiertem und in Unordnung geratenem Epithel versehenen Harnkanälchen, was dann freilich bei einiger Aufmerksamkeit auch an dickeren Schnitten schon erkannt werden kann. Die Harnkanälchen selbst, innerhalb derer die Epithelmassen liegen, sind nicht selten atrophisch, kleiner als die normalen Tubuli contorti, obwohl die Herde sicher im Labyrinth der Rinde liegen. Manche sind vollkommen kollabiert und nur noch durch eine oder ein paar an der Wand sitzen gebliebene Epithelzellen zu erkennen.

Weiterhin tritt in solchen Nieren sehr häufig eine Erscheinung auf, die gleichfalls zu Täuschungen Anlass geben kann. An sehr vielen Harnkanälchen finden wir die Tunica propria mehr oder minder erheblich verdickt, homogen, wie aufgequollen (Fig. 3 g, Fig. 5 c); so entstehen — wenn eine solche verdickte Wand eine Strecke weit in die Schnittebene fällt, Streifen, die mit dicken Fasern Ähnlichkeit haben. Der sehr häufig zu führende Nachweis, dass derartige scheinbare Fasern in sich geschlossen verlaufen, also dem Querschnitt oder Schiefschnitt einer Röhre entsprechen, und dass an ihrer Innenseite Epithelien, öfters sogar noch in geschlossener Schicht anliegen, lässt die Identität derselben mit verdickten Membranae propriae unzweifelhaft erscheinen. Wahrzunehmen war jene Verdickung in sehr grosser Ausdehnung, wenn auch begreiflicherweise der exakte Beweis nicht an allen Stellen sicher zu führen war. Ausser den Harnkanälchen zeigten die atrophischen Stellen eine Anzahl anderer Lumina, die offenbar Durchschnitten von Kapillaren, sowie etwas grösserer Gefässe entsprachen. Zum Teil waren alle Kapillarlumina auffallend weit, namentlich an bestimmten, an der Oberfläche liegenden Partien, auf die wir bald zurückkommen werden, aber auch in Herden, die mehr in der Tiefe der Rindensubstanz gelegen waren. An den Kapillaren fanden sich die normalen platten Endothelkerne, die nur an einzelnen Stellen eine zweifellose Vermehrung aufwiesen. Besonders auffallend aber treten vielfach starke Verdickungen der Kapillarwände hervor, welch' letztere dabei ein homogenes, glänzendes Aussehen zeigten und so sehr den verdickten Membranae propriae der Harnkanälchen glichen (Fig. 3 i). An beiden findet man in vielen Fällen, der Aussenseite anliegend längliche mit einem spindelförmigen Kern versehene schmale, nach beiden Seiten in eine dünne Faser auslaufende Zellen angelagert (k). Wo die beiden Membranen dicht an einander zu liegen kamen, fanden sich ebenfalls hie und da jene Zellen zwischen ihnen

eingelagert; vielfach war aber eine Grenze zwischen Kapillarwand und Tunica propria gar nicht mehr zu erkennen, und waren beide offenbar zu einer dickeren Lamelle verschmolzen, soweit das Harnkanälchen und die Kapillare neben einander verliefen. Ein Teil der breiten Fasern, die man bei schwächerer Vergrösserung in dem Herde zu erkennen glaubt, löst sich bei Anwendung starker Vergrösserungen in solche Bilder auf. Der grösste Teil der Kerne, aus denen die scheinbaren Infiltrate oder Zellanhäufungen zusammengesetzt sind, lässt sich auf diese Weise teils auf Harnkanälchenepithelien, teils auf Endothelien von Kapillaren zurückführen, so dass die Herde im allgemeinen eigentlich soweit das Zwischengewebe in Frage kommt, kernarm sind. An vielen Stellen, in denen man die Harnkanälchen verkleinert, ihr Lumen verengt, und nahezu epithellos, bei manchen sogar die Membrana propria kollabiert findet, wo also sicher echte Schrumpfungsherde vorliegen, sieht man gar keine weitere Zwischensubstanz zwischen den Harnkanälchen, sondern nur die verdickten Membranen, die z. T. einander unmittelbar anliegen und unter sich verschmelzen (Fig. 3 e). Dazwischen zeigen sich hie und da dicke, etwas wellig verlaufende Fasern mit spärlich anliegenden Kernen. Vielfach erkennt man in solchen Herden, namentlich in Fällen geringerer Atrophie und Granulierung, weiter nichts als ektatische, prall mit roten Blutzellen gefüllte Kapillaren und die durch dieselben auseinander gedrängten Rindenkanälchen. An anderen Stellen aber bemerkt man doch eine Anzahl von Kernen, die weder als solche von Harnkanälchenepithelien, noch als Endothelkerne gedeutet werden können; es sind das einmal die oben erwähnten spindeligen Elemente, dann aber noch Kerne von meist rundlicher Form, welche in den deutlich verbreiterten Interstitien zwischen Harnkanälchen und Kapillarlumina eingelagert sind (Fig. 5 a, b). Die Interstitien sehen wie von einer

gleich näher zu beschreibenden, ziemlich gleichmässigen Masse erfüllt aus, innerhalb deren in kleinen, eckigen oder rundlichen Lücken die eben erwähnten Kerne liegen. Ausserdem finden sich in dieser Zwischensubstanz Lumina, die mit roten Blutzellen erfüllt sind und mehrfach auch endothelartige Zellen aufweisen, ohne dass eine scharf abgesetzte Kapillarwand deutlich hervorträte; es ist offenbar die Zwischenmasse mit der verdickten, homogen gewordenen Kapillarwand verschmolzen. Ein ganz ähnliches Verhältnis zeigt die Zwischensubstanz öfters auch gegenüber der Membrana propria der Harnkanälchen; indem auch diese aufquillt und mit der Grundmasse verschmilzt, liegen die Epithelien scheinbar frei in Spalträumen der letzteren und man wird unwillkürlich an die Bilder eines Carcinoms erinnert, wo die Epithelien in ähnlicher Weise frei in den Bindegewebsspalten liegen, wie hier in den Spalten der Zwischensubstanz. Das Vorhandensein einer deutlich abgesetzten Membran an anderen Stellen und das Verhalten der Zellen als Epithelien lassen einen Zweifel über die Identität dieser Hohlräume mit Harnkanälchen nicht aufkommen. Die erwähnte Zwischensubstanz hat keine scharf ausgesprochene Struktur; an einigen Stellen ist sie thatsächlich fast vollkommen homogen und gleichmässig nur mit spärlichen, feinen Spalten durchsetzt. An den meisten Stellen aber findet sich in sie eingelagert eine feinfädige, manchmal auch körnig aussehende Masse (Fig. 5). Erstere bildet zum Teil ein feines, gerinnselartiges Netzwerk, in welchem nur hie und da ein vereinzelter Kern liegt, an anderen Partien tritt sie mehr in Form einer leichten Streifung der homogenen Substanz auf. Im ganzen färbt diese Grundsubstanz sich ziemlich gleichmässig mit allen diffus tingierenden Farbstoffen, namentlich war sie mit Indulin, Nigrosin, diffusem Karmin, auch Eosin gut darstellbar. Die Intensität der Färbung war nicht an allen Stellen gleich, sondern einzelne Partien färbten sich dunkler, andere in verschiedenen Abstufungen heller; nur hie und da fanden sich

einzelne, schollenartig aussehende Stücke, die eine besonders intensive Tinktion, namentlich auch mit Fuchsin annahmen. Was an fädigen und körnigen Einlagerungen vorhanden ist, färbt sieh im grossen und ganzen etwas dunkler. Die fädigen Teile hatten keine besonders scharfen Konturen, keine bestimmte, unveränderliehe Breite, die körnig erseheinenden waren ebenfalls von sehr weehselnder Grösse. An einigen Stellen endlieh war das Zwischengewebe wesentlich nur dureh jene fädige oder körnige Masse repräsentiert und fehlte die gleichmässige Grundfärbung fast oder vollkommen. Aueh hier waren nur sehr spärlich Kerne eingelagert, teils rundliehe, teils mehr längliche und spindelige, ohne deutlichen Zellkörper. Wo die Anordnung der Einlagerungen eine netzförmige war, erinnerten dieselben sehr an Fibrin, sowohl wegen dieser Anordnung wie auch des geringen Kerngehaltes, ohne dass jedoch jemals wirklich Fibrin nachweisbar gewesen wäre. Nur hie und da zeigen sieh, abgesehen von den erwähnten dieken, lamellenartigen Fasern, Übergänge zu deutlieh fibrillärem Gewebe. An mehreren Stellen fand ieh in vorgesehritteneren Herden der Rinde fast ganz homogene Massen, ohne Harnkanälehen und Kapillaren mit äusserst spärliehen Kernen und nur hie und da waren in dieselbe feine Fäserehen und Körnchen eingelagert. Diese Stellen gliehen auf den ersten Blick sehr „hyalinen", ganz verödeten Glomerulis, erreichten aber eine grössere Ausdehnung. An den Rändern gingen sie allmählich in die Herde der oben beschriebenen Art über. Bestandteile und Herkunft der Zwischensubstanz wollen wir einstweilen dahingestellt sein lassen, ieh habe die Sehilderung derselben objektiv gegeben, weil sie von grosser Bedeutung für die Frage ist, ob eine Bindegewebs-Hyperplasie in den Stauungsnieren auftritt. Eine nähere Erörterung wollen wir erst eingehen, nachdem wir einzelne Lokalisationen der Schrumpfungsherde und einige besondere Verhältnisse derselben an bestimmten Partien der Niere beschrieben haben. Vorher aber

haben wir noch des Auftretens zweifellosen fibrillären Bindegewebes und des Verhaltens grösserer Schrumpfungsherde zu gedenken. In Fällen sehr hochgradiger Granularatrophie, die anatomisch und klinisch als durch Stauung hervorgerufen charakterisiert waren, fanden sich Schrumpfungsherde, die wirkliche Rundzellenhaufen darstellten (Fig. 2) und auch an den dünnsten Schnitten und bei sehr starker Vergrösserung keine Harnkanälchen mehr erkennen liessen; zwischen den Rundzellen fand sich eine netzförmige, zarte, retikulärem Bindegewebe gleichende Grundsubstanz. Alle diese Herde erreichten manchmal eine bedeutendere Ausdehnung, sodass sie öfters die halbe Breite einer Rindenpyramide und mehr einnehmen.

Nächst der histologischen Zusammensetzung der Herde ist die Lage derselben von Bedeutung, welche keineswegs eine unregelmässige ist, sondern zu bestimmten Gefässeinrichtungen der Niere deutliche Beziehungen aufweist. Sehr konstant und schon sehr frühzeitig treten Schrumpfungsherde bei allen Zuständen cyanotischer Induration mit eben beginnender Granulierung der Oberfläche an den Stellen auf, wo die verdickte fibröse Kapsel von der Niere etwas schwerer abziehbar ist und nach dem Losreissen gern kleine Defekte an der Oberfläche zurücklässt oder auch Kapselreste an derselben adhärieren. Diese Verdickung der fibrösen Kapsel findet sich konstant und nimmt im allgemeinen an Stärke mit der Intensität der Erkrankung zu; bei der mikroskopischen Untersuchung zeigt dieselbe sich durch Bildung eines echten fibrillären Bindegewebes bedingt, in welches nur hie und da etwas dickere Fasern eingestreut sind. Spindelzellen sind in mässiger Zahl an den Fasern vorhanden. An den Stellen nun, wo von der Kapsel die kleinen Venen konvergierend in die Niere eindringen und als Venensterne zur Vena interlobularis zusammentreten, finden sich die ersten kleinen Einziehungen der Oberfläche, über denen

meist entweder ein kleiner Substanzdefekt oder eine adhärent gebliebene Lage vom Gewebe der Nierenkapsel (nach dem Abziehen derselben) zu erkennen ist. Den Grund der Einziehungen bilden Schrumpfungsherde, die in mancher Beziehung eigentümlich sind und auf das Zustandekommen der Herde in den Stauungsnieren überhaupt ein gewisses Licht werfen. Vor allem fallen an Radiärschnitten durch die Rinde, welche die Gebiete der Venensterne enthalten, die stark dilatierten, prall mit Blut gefüllten Venenstämmchen auf (Fig. 2 a, a_1, a_2, a_3), die nach unten zu konvergieren; zwischen ihnen erkennt man noch Harnkanälchen, die sichtlich durch jene komprimiert wurden und in Atrophie begriffen sind (b). Ihr Epithel ist oft niedrig, abgeplattet, manchmal in Desquamation; das Lumen, wie der ganze Harnkanälchenquerschnitt verkleinert; wo das Epithel in Desquamation ist, können dessen Zellen, zusammen mit den Kernen des Interstitiums und Kapillarkernen, auch hier bei schwachen Vergrösserungen den Anschein kleinzelliger Infiltrationen erwecken. Die Wand der kleinen Venenstämme und der im Herd liegenden Kapillaren ist meistens mehr oder minder verdickt, manchmal etwas kernreicher als normal. Zwischen Kapillaren, respektive Venen, und den Harnkanälchen findet sich anfangs keinerlei Zwischensubstanz, respektive nur das spärliche, kaum wahrnehmbare Stützgewebe wie in der normalen Niere; aber öfter als an anderen Herden sehen wir hier eine leicht faserige, allerdings auch nur spärlich kernhaltige Zwischensubstanz, oder jene fast homogene, nur wenig fädige oder teilweise körnige Masse, die oben erwähnt wurde. Ziemlich oft kann man deutliche fibrilläre Bindegewebszüge erkennen, die mit der äusseren Kapsel in Zusammenhang stehen und mit den kleinen Venenwurzeln oder vielmehr zwischen denselben in den Herd einstrahlen. Ziemlich frühzeitig finden sich ferner gerade hier dichte Haufen lymphoidartiger Rundzellen im interstitiellen Gewebe (c).

Charakteristisch für diese kleinen Rinden-Herde ist ausser-

dem ihre Form; dieselben zeigen nämlich bei der angegebenen Schnittrichtung fast stets die Gestalt eines Dreiecks, mit der Spitze nach unten, und offenbar an der Spitze der Stelle des Zusammentretens der Venensterne zu einem grösseren Stamme entsprechend. Von dieser Spitze geht manchmal eine Fortsetzung des Herdes noch mehr in die Tiefe. Mit sehr schwachen Vergrösserungen sieht man oft die kleinen dreieckigen Herde in grosser Zahl und in regelmässigen Abständen von einander und kleinen oberflächlichen Einziehungen entsprechend. Sie sind es offenbar, welche zum grossen Teil jene feine eben wahrnehmbare Granulierung der Nierenoberfläche hervorrufen, die wir bei cyanotischer Induration oft schon in früheren Stadien, bei noch normalem oder sogar noch vergrössertem Volumen der Niere finden und die auch im weiteren Verlauf neben den nun auftretenden stärkeren Unebenheiten der Oberfläche, respektive auf und zwischen denselben teilweise bestehen bleiben.

Andere Stellen der Rinde, an denen die Herde sehr konstant auftreten, sind die Bezirke in der unmittelbaren Umgebung der grösseren und kleineren Gefässe und zwar der Arterien sowohl wie der Venen. Achtet man genauer auf den Gefässverlauf, so kann man an weitaus den meisten Schrumpfungsherden jene Lagebeziehung nachweisen; sind sie reichlich entwickelt, so durchziehen sie manchmal wie ein Netzwerk die Rinde, bald in schmälerer, bald in breiterer Zone, die Gefässe mantelförmig umgebend. Eine vorwiegende Lokalisation um die eine Art von Blutbahnen, namentlich eine einseitige Bevorzugung der Venen, konnte ich nicht beobachten. Meiner Erfahrung nach lagern die Herde sich ebenso oft um die Arterien. Durch diese Lokalisation zeigen sie oft eine gewisse Regelmässigkeit in der Anordnung; sie bilden die Arter. und Vena interlobularis begleitende, grössere, radiär angeordnete Züge in der Mittellinie der Rindenpyramiden. Indes auch die Labyrinthteile zwischen diesen und den Markstrahlen enthalten nicht selten Herde, die

sich zum Teil um das Vas afferens und efferens anlagern. Was die feinere Zusammensetzung der Herde anbelangt, so gilt auch hier das, was eingangs über die Schrumpfungsherde gesagt wurde.

Fast ebenso auffallend wie diese, die Gefässe umgebenden Verdichtungen des Interstitiums sind die Veränderungen der Blutbahnen selbst, und zwar, wie ich hervorheben muss, der Arterien wie der Venen. Ich habe lange Zeit nach Stauungsnieren mit alleiniger oder doch vorwiegender Veränderung der venösen Gefässe gesucht und alle Fälle, in denen nur ein Verdacht auf atheromatöse Gefässalteration vorhanden war, anfangs nicht als echte Stauungsschrumpfnieren angesehen; freilich ist die Entscheidung nicht immer leicht, aber im allgemeinen lassen sich doch die arteriosklerotischen Schrumpfnieren von den in Rede stehenden Formen ziemlich sicher abtrennen. Was ich an Nieren mit cyanotischer Induration und Granularatrophie, von jüngeren Individuen ohne Atheromatose der Aorta und speziell der Nierenarterie, ohne embolische Narben und ohne stärkere makroskopisch in die Augen fallende Verdickung der Arterien feststellen konnte, war folgendes: sowohl die Arterien wie die Venen — Arcus renales. arteriosi und venosi, Art. und Ven. interlobularis, Vas afferens und efferens — waren in ihrer Wand etwas verdickt, aber keineswegs gleichmässig. Die Verdickung betraf in beiden Fällen besonders die Adventitia, an den Arterien ausserdem die Intima, auch wohl die Muscularis, während an den Venen oft noch kaum eine Dickenzunahme der Innenhaut zu erkennen war. Infolge des letzteren Umstandes hatten im allgemeinen die Wandungen der Arterien eine grössere Dickenzunahme erfahren, als die der Venen. Indes war im ganzen die Verdickung der Arterienintima keine sehr hochgradige; manchmal zeigte letztere eine leichtstreifige Beschaffenheit, meist aber war sie gleichmässig, nur hie und da fanden sich dickere Lamellen, zwischen denen Spalten bestehen blieben und die einzelne Kerne enthielten.

Irgendwelche Zellanhäufungen, Infiltrationen mit Rundzellen sowie Zerfallserscheinungen fehlten vollkommen. Nur an einzelnen Arterien und Venen waren die Endothelkerne stellenweise etwas vermehrt. Die Media fand ich in vielen Fällen anscheinend verdickt, soweit man das nach Vergleich mit normalen Nieren und im Verhältnis zum Lumen und zur Dicke der Gefässwand überhaupt annähernd taxieren kann. Fast ebenso oft aber sah ich eine Degeneration, namentlich eine fibröse Umwandlung der Media, an frischen Präparaten auch eine Verfettung ihrer Muskelzellen.

Wegen ihrer Beziehung zu den interstitiellen Veränderungen in der Nierensubstanz, interessiert uns am meisten die Beschaffenheit der verdickten Adventitia. Verfolgt man einen Schrumpfungsherd gegen das Gefäss hin, dem er anliegt, so sieht man ziemlich plötzlich statt des homogenen Interstitiums ein faseriges Bindegewebe auftreten, während die Harnkanälchen verschwinden. Das fibrilläre, manchmal netzförmig angeordnete Gewebe, geht unmittelbar in die ähnlich beschaffene Tunica externa des Gefässes über. Zwischen den Fibrillen zeigen sich hier auf Längs- und Schiefschnitten, dicke, den elastischen Lamellen gleichende, stark geschlängelte, bandartige Züge, die oft zu breiten, welligen Streifen zusammentreten. Zwischen den einzelnen Lamellen liegen vielfach längliche Kerne, manchmal in Reihen, mit spindelförmigem, beiderseits fein faserig auslaufendem Plasmaleib, ähnlich den Zellen, die ich bei der allgemeinen Beschreibung der Herde erwähnt habe. Manchmal zeigen diese Kerne eine gegenseitige Lage-Beziehung, als ob sie eben durch Teilung entstanden wären. Auf Querschnitten erscheinen jene dicken Fasern in Form rundlicher bis polygonaler Felder, die in Bündeln zusammenliegen und sich wie die in Gruppen angeordneten Querschnitte von Muskelfasern ausnehmen. Zwischen den Bündeln und innerhalb derselben liegen gleichfalls meist langgestreckte zellige Elemente, die häufig mit ihren Ausläufern

unter einander in Verbindung stehen und so ein ganzes Bündel obiger Querschnitte umfassendes und durchziehendes, sehr zierliches Netzwerk bilden. Da die Zellen auch bei dieser Schnittrichtung grösstenteils jene gestreckte Gestalt aufweisen, so muss ihre Form eine mehr rundliche oder vielleicht sternförmige sein. Manchmal zeigen die Zellkörper derselben eine feine, besonders durch Karmin oder Bismarckbraun gut darstellbare Körnung, welche ihnen ein feinbestäubtes Aussehen verleiht und mit der trüben Schwellung der Epithelien grosse Ähnlichkeit aufweist. Ein Teil der Kerne aber erscheint auf Querschnitten kreisrund; diese haben also offenbar eine längliche Gestalt. Zwischen den Zügen der breiten, bandartigen Fasern finden sich, wie erwähnt, feine, netzförmig angeordnete Fibrillen, welche den in der homogenen Substanz gelegenen Fasern gleichen und stellenweise sich zu breiteren Zügen aneinander legen. Diese offenbar bindegewebige Verdickung der Adventitia und des periarteriellen und perivenösen Gewebes findet sich nicht nur an den grösseren Gefässen, sondern auch schon an den kleinsten, namentlich dem Vas afferens und efferens. Gerade in der Umgebung der beiden letzteren, auch an den Eintrittsstellen derselben in die Glomeruli, sah ich relativ häufig ein reichlicheres Auftreten von spindelförmigen Zellen.

Eine besondere Aufmerksamkeit verdienen ferner teils wegen der an ihnen selbst vorkommenden Umwandlungsprozesse, teils wegen der Schrumpfungsherde, die in ihrer Umgebung auftreten, die Malpighi'schen Körperchen. Schon in Zuständen einfacher cyanotischer Induration pflegen, wie bekannt, meist einige verödete oder in Verödung begriffene Glomeruli vorhanden zu sein. Horn fand solche etwas reichlicher vertreten in den Schrumpfungsherden der granulierten Stauungsnieren. In den von mir untersuchten Fällen zeigten sich pathologische Veränderungen der Gefässknäuel ebenfalls sehr häufig. Meist waren dieselben prall mit Blut gefüllt, manchmal hierdurch deutlich ge-

schwellt und vergrössert; auch Austritt roter Blutkörperchen in den Kapselraum konnte ich, im Gegensatz zu Puricelli mehrfach nachweisen. In dem Kapselraum war nach Kochen oder nach der Härtung in Sublimat und Alkohol häufig ein mehr oder minder breiter Ring von körnig ausgefüllter Eiweissmasse nachweisbar. Die frische Untersuchung ergab in sehr vielen Fällen Schwellung und Trübung des Epithels der Kapillarschlingen sowohl wie des Kapselepithels, häufig auch mehr oder minder hohe Grade von fettiger Degeneration der Epithelzellen und auch Einlagerung feiner Fettkörnchen in die Kapillarwand. Auch eine Desquamation von Epithelien oder Anhäufung derselben im Kapselraum konnte ich hie und da nachweisen, ebenso starke Kernvermehrung namentlich im Kapselepithel, wie Ribbert[1]) sie gesehen hat. Indes waren alle diese Erscheinungen sehr inkonstant vorhanden und ich glaube eher, dass sie accidentelle mit diffusparenchymatösen und entzündlichen Veränderungen zusammenhängende Erscheinungen sind, welche nicht direkt auf die Stauung zurückgeführt werden können. Sie treten auch diffus und ohne Beziehung zu den Schrumpfungsherden auf. In deutlicher Beziehung zu den letzteren finden wir dagegen solche Veränderungen der Malpighi'schen Körperchen, wie sie bei interstitieller Nephritis vorwiegend auftreten. Von einer Verödung und „hyalinen" Entartung einzelner Kapillarschlingen bis zur vollkommenen Atrophie des ganzen Knäuels und Umwandlung desselben in eine kernarme, fast homogene Kugel fanden sich alle Übergänge. Im Verhältnis zu einigermassen vorgeschrittenen Fällen genuiner Schrumpfnieren war aber die Zahl der verödeten Glomeruli stets eine geringe und auch der Grad der Atrophie durchweg ein weniger intensiver. An vielen beschränkte sich der Prozess auf eine Atrophie einzelner

[1]) Ribbert, Nephritis und Albuminurie, Bonn 1881, S. 39.

Schlingen und mehr oder minder hochgradiger Verdickung der Bowmann'schen Kapseln. Meist beginnt offenbar der Vorgang an letzteren und zwar mit einer einfachen homogenen Verdickung derselben, die direkt auf einer Art Aufquellung beruhen muss. Eine Zunahme des perikapsulären Bindegewebes ist zwar häufig zu beobachten, und die hierdurch neugebildeten Fasern legten sich der verdickten Glomeruluskapsel an; anfangs aber war die einfach verdickte Kapsel stets von der Umgebung deutlich abgesetzt, vielfach in der letsteren auch noch gar keine Wucherung wahrnehmbar. Der Verdickung der Kapsel folgt dann häufig eine Verödung einzelner Kapillarschlingen, von denen oft einige klumpig und kolbig aufgetrieben aussehen; nicht selten findet man auch eine Zellvermehrung und Auftreten von Spindelkernen an der Eintrittsstelle des Vas afferens. Als erste Veränderung war aber fast in allen Fällen die Kapselverdickung zu konstatieren. Weiterhin trat eine Verschmelzung des verödenden Knäuels mit der verdickten Kapsel, vom Hilus beginnend, ein. Mit der Verödung der Kapillarschlingen nimmt die Zahl der Kerne des Knäuels ab, und letzterer erhält nach und nach das bekannte hyaline Aussehen. Mehrfach konnte ich in den meisten untersuchten Nieren ein Vordringen der Kapselverdickung nach innen wahrnehmen, in der Weise, dass sich im Kapselraume eine homogene, wenige, spindelige Kerne enthaltende, konzentrisch gestreifte Masse entwickelte, die nach und nach gegen den Glomerulus vordringt, wobei letzterer lange Zeit deutlich zu erkennen war. Indes waren doch diese Befunde die selteneren und im allgemeinen scheint mir der Prozess der Glomerulusverödung und die Verschmelzung mit der Kapsel vom Hilus aus vor sich zu gehen; die Kapillarobliteration und der Epithelverlust werden erst nach eingetretener Verdickung der Kapsel deutlich. Nur in seltenen Fällen ging, soweit meine Beobachtungen reichen, der Verödungsprozess nur von den Kapillaren direkt aus.

In der Umgebung der Glomeruli und zwar solcher, die nur eine leichte Verdickung der Bowmann'schen Kapsel aufweisen, wie auch hochgradig verödeter, treten die nämlichen Schrumpfungsherde auf, wie wir sie oben geschildert haben; d. h. Auseinandergedrängtwerden der Harnkanälchen unter Einlagerung der genannten Zwischenmasse, Ektasie der Kapillaren und Atrophie, stellenweise auch Kollaps der Harnkanälchen selbst. Vielfach findet man die einem Glomerulus anliegenden Herde um dessen Vas afferens oder efferens gelagert; öfters befinden sie sich aber auch an der entgegengesetzten Seite, offenbar ohne direkte Beziehung zu jenen kleinen Blutgefässen. An allen Herden, welche bis an das Malpighi'sche Körperchen heranreichten, liess sich bezüglich der Bowmann'schen Kapsel ein ähnliches Verhältnis zeigen, wie es für die Membrana propria und die Kapillarwände der anderen Herde schon angegeben wurde. Man erkennt nämlich (Fig. 3), wie an einzelnen Stellen sehr dicke homogene Lagen vorhanden sind, welche ein Segment der Begrenzung des Malpighi'schen Körperchens bilden, also der verdickten Kapsel zu entsprechen scheinen; nach innen davon liegt unmittelbar der Kapselraum, respektive das Kapselepithel, welches gerade an solchen Stellen mehrmals in leichter Vermehrung anzutreffen war; nach aussen liegen zum Teil Kapillarlumina mit Blutkörperchen oder andere Lumina, die durch ihren Epithelbelag sich als Harnkanälchen auswiesen. Zwischen den Epithelien, respektive dem Kapillarlumen einerseits, dem Kapselepithel anderseits, lag homogene hie und da fein gestreifte Masse, welche nach innen zu, wo sie den Kapselraum begrenzte, glattwandig war, nach aussen und den Seiten aber mehrfach Fortsätze aufwies, wie sie durch Ausfüllung der Zwischenräume zwischen Harnkanälchen und Kapillaren entstehen müssen (Fig. 3 b); verfolgte man nun diese Ausläufer, so konnte man nach einer oder beiden Seiten hin feststellen, dass da, wo das Harnkanälchenlumen oder das Kapillarlumen aus der optischen Ebene

verschwand, wo also das Harnkanälehen, beziehungsweise die Blutkapillare aus dieser Ebene umbog, deren Wand wieder getrennt sichtbar wurde (Fig. 3 c.) und unter einem spitzen Winkel aus der homogenen Masse sieh abtrennte, in der gleichen Weise ungefähr wie von einer dieken elastisehen Faser zwei feinere ausgehen. Ieh kann mir diese Bilder, die ich wiederholt in aller Deutliehkeit gesehen habe, nicht anders erklären, als dureh eine stellenweise Versehmelzung der homogen verbreiterten Membranen (Kapsel, Tuniea propria, Kapillarwand) die eben so weit stattgefunden hat, als dieselben einander anliegen. Vielfaeh sind an solehen Stellen innerhalb der homogenen Masse feine Spalten erkennbar, welche offenbar Reste der früheren grösseren Zwischenräume darstellen. (Fig. 3 a, f.) Ausserdem findet man daselbst auch längliche, mit ebenfalls langgestrecktem Kern versehene Zellen, die in konzentrischer Richtung zum Kapselraum liegen (Fig. 4 e). Noch öfters sieht man um die mässig verdickte Glomeruluskapsel, zwisehen ihr und den umliegenden Kapillaren und Harnkanälehen, Züge dicker, ebenfalls den elastischen Lamellen gleichender Fasern, die in leieht welligem Verlauf und oft mehrfacher Lage hinziehen, um sich schliesslich aus der Ebene des Schnittes zu verlieren oder an Kapsel, Glasmembranen der Harnkanälchen oder Kapillarwände sich anzulegen, so dass sie von denselben schliesslich nicht mehr untersehieden werden können (Fig. 4 d). Zwisehen ihnen finden sieh teils lange, spindelige Zellen, teils aueh feinere Fasern und feine Netze. Häufig bekommt man die Fasern aueh an Querschnitten zu sehen (Fig 4 e) und dann erseheinen sie als rundliehe Felder, welche die Zellen ebenfalls im Querschnitt zwisehen sich erkennen lassen. Hier und da konnte ich aueh mehrere Zellagen wahrnehmen, indes seheinen dieselben mit der Bildung der dieken aneinander sich anlegenden Lamellen zu verschwinden. Zu beachten wäre, ob nicht diese Zellen selbst an der Bildung der homogenen Lamellen beteiligt sind und etwa neue konzen-

trische Lagen der verdickten Kapsel oder der homogen gewordenen Kapillarwand und Membrana propria anzubilden vermögen. Einzelne Male glaubte ich auch mit Bestimmtheit derartige Kerne innerhalb, d. h. in Mitte (nicht am Rande) der Fasern, umgeben von etwas körnigem Protoplasma, zu sehen (Fig. 3 d). Neben breiten Fasern findet sich auch hier feinfibrilläres Gewebe (Fig. 3 e), wie denn überhaupt die hier gelegenen Herde den anderen im übrigen vollkommen gleichen.

Wir haben nun noch das gegenseitige Lageverhältnis unserer Schrumpfungsherde und der Malpighi'schen Körperchen im allgemeinen zu erwähnen. Bald fanden sich Glomeruli, denen an einer Seite oder auch rings herum Herde anlagen, die selbst ungefähr das Ganze oder 2—3fache des Flächenraumes der Körperchen einnahmen; bald waren letztere einzeln oder zu mehreren in einen grösseren Herd eingeschlossen. In diesem Falle zeigten sie sehr verschieden weitgehende Veränderungen. In einem besonders hochgradigen, in der Arbeit von Horn näher beschriebenen Falle, von dem ein Präparat bei schwacher Vergrösserung in Fig. 1 abgebildet ist, fanden sich folgende Verhältnisse: In den Rindenpyramiden fanden sich radiär gerichtete Herde, die regelmässig nach der Oberfläche zu breiter werden, respektive hier in die Herde der Venensterngebiete übergehen; fast jede Rindenpyramide enthielt an den stärker atrophischen Stellen — die Niere zeigte makroskopisch eine sehr unregelmässige grobe und feine Granulierung, jedoch ohne alle embolische Narben — einen medial gelegenen Herd, der eine grössere Zahl von Malpighi'schen Körperchen einschloss. Die in den centralen Teilen der Herde gelegenen Gefässknäuel waren zum grossen Teil stark obliteriert in einer Menge, wie ich es sonst an Stauungsnieren nicht mehr sah. An den meisten war die Kapsel hochgradig verdickt, die Kapillarschlingen zum Teil undurchgängig, „hyalin", der Kapselraum im Innern mit homogenen Massen erfüllt, jedoch der Kapselspalt in der Regel noch

erkennbar. Die an den Rändern der Herde befindlichen, auch einige der ausserhalb gelegenen Glomeruli zeigten nur mehr oder minder hochgradige Verdickung der Bowmann'schen Kapsel und leeren Kapselraum; an den meisten derselben waren die Kapillarschlingen erhalten, höchstens körnig getrübt oder mit einzelnen scholligen Einlagerungen versehen; der Kerngehalt zeigte an den meisten keine auffällige Veränderung. Auch manche, dem Herde dicht anliegende Glomeruli waren soviel wie ganz normal.

Nach diesen und zahlreichen anderen Befunden muss ich schliessen, dass in der Regel wenigstens die Glomerulusatrophie bei der Granularatrophie durch Stauung nur eine sekundäre Begleiterscheinung darstellt, keinesfalls aber von ursächlicher Bedeutung für den ganzen Vorgang sein kann.

Schon bei einigermassen vorgeschrittener cyanotischer Induration der Niere findet konstant eine Atrophie in der Marksubstanz, welche sich in einer deutlichen Verkürzung der Markkegel und dadurch entstehender Erweiterung des Nierenbeckens in einem Stadium äussert, in welchem die Rinde noch normal breit oder sogar noch etwas geschwellt sein kann. Indem nun diese Erscheinung mit zunehmender Stauungsatrophie gleichmässig zunimmt, muss man auch erwarten, dass die mikroskopisch wahrnehmbaren Veränderungen ein analoges Verhalten zeigen werden und thatsächlich findet man auch im allgemeinen diese Vermutung bestätigt. Auch bei den höchsten Graden der Verschmälerung und Granulierung der Rinde zeigte die Pyramidensubstanz kaum Abweichungen von dem Verhalten, wie Puricelli und Rindfleisch es für die cyanotische Induration schildern. Am besten eignen sich zu Untersuchungen derselben

feine Querschnitte. An solchen erkennt man, dass in der ganzen Marksubstanz ziemlich gleichmässig, allerdings gegen die Papillenspitze zu verstärkt, zwischen den Lumina der stark dilatierten Kapillaren und den Harnkanälchen breite Zwischenräume vorhanden sind. Im Gegensatz zum Verhalten in der Rinde erweckt die Substanzanlagerung zusammen mit der Atrophie hier fast nirgends den Anschein von Infiltration und nach dem oben gesagten wird es klar sein, dass davon nur der regelmässige Verlauf der Harnkanälchen die Ursache ist. Die Interstitialsubstanz zwischen dem Kapillarlumen und den Harnkanälchen stimmt im übrigen vollkommen mit derjenigen der Rinde überein. Nur stellenweise ist sie ausgesprochen faserig, sonst auch vielfach homogen, feinfädig, unbestimmt körnig. Kapillarwände und Tunicae propriae der Harnkanälchen verhalten sich gleichfalls ähnlich, sind vielfach verdickt und gehen auch wohl ohne scharfe Grenze in die Grundsubstanz über. Zellwucherungen fehlen fast vollkommen, im ganzen ist das Zwischengewebe sehr kernarm. Die gleichen Veränderungen, wie sie die Pyramidensubstanz in dem papillären Teil aufweist, finden wir auch in der Grenzzone wieder, besonders deutlich ist hier die schon maskroskopisch auffallende starke Füllung der Vasa recta. Mehrfach fand ich auf Querschnitten das zwischen den einzelnen Stämmchen jener Gefässbündel gelegene Interstitium verbreitet, im übrigen von der gleichen Beschaffenheit, wie an anderen Stellen. In einigen Fällen konstatierte ich auch in dem Gebiet der Grenzzone herdförmige, stärkere Verdichtungen des Gewebes. Von den, ebenfalls namentlich in ihrer Adventitia verdickten Arcus renales, sah man auf Längsschnitten mässig breite, deutlich längsgestreifte Züge nach abwärts in die Marksubstanz verlaufen. Starke Vergrösserung zeigte an denselben eine, wenn auch nicht sehr stark hervortretende, so doch deutliche Längsfaserung; in derselben waren schmale Fibrillen mit ziemlich spärlichen, der Länge nach anliegenden Spindelzellen sichtbar, die in feine Fasern ausliefen.

Harnkanälchen oder Blutkapillaren konnte ich an diesen Stellen nicht erkennen, jedenfalls waren letztere nur spärlich vorhanden. In ein paar Fällen war der Schnitt so getroffen, dass man an einem Teil desselben das Umbiegen der Faserzüge in die Querrichtung sehen konnte, und an diesem Teil sah man nun statt der feinen Längsstreifung und der längsgestellten Spindelzellen eine fein punktierte Substanz, in der aber die Punkte durchaus nicht von derselben Grösse waren, mit kreisrunden Kernen. Dazwischen lagen auch mehrfach unregelmässig angeordnete netzförmige, mehr oder minder deutlich fibrilläre Massen mit verschieden geformten Kernen. Diese Stellen gleichen so sehr einem sklerotischen Bindegewebe, dass man an ihrer Zugehörigkeit zu demselben nicht gut zweifeln kann. Die feinen Punkte erwiesen sich durch ihre Lage und Anordnung, ferner durch ihre Beziehung zu der längsgestreiften Substanz mit Sicherheit als Querschnitte von Fibrillen, die zugehörigen kreisrunden Kerne als solche von Spindelkernen. Offenbar entsprechen die ganzen, übrigens nicht sehr scharf von der Umgebung abgesetzten Herde den Zwischenräumen zwischen einzelnen Bündeln der Vasa recta; einzelne Harnkanälchen waren an Querschnitten wahrzunehmen.

Verhältnismässig am wenigsten verändert zeigten sich von allen Markteilen die Pyramidenfortsätze in die Rinde. Manchmal war freilich auch hier eine stärkere Verbreiterung der Interstitiums zwischen den Harnkanälchen wahrnehmbar, im allgemeinen aber war dieselbe nicht hochgradig, und trat jedenfalls gegen die Veränderungen in den Rindenpyramiden und der übrigen Marksubstanz zurück. An Tangentialschnitten durch die Rinde sieht man hie und da einen Herd vom Labyrinth aus sich in einen Markstrahl hineinfortsetzen.

Wenn wir die bisherigen Ergebnisse zusammenstellen, so können wir ungefähr Folgendes sagen:

Die aus den Zuständen der cyanotischen Induration sich entwickelnde Granularatrophie lässt sich, soweit sie die Rinde betrifft, auf Entstehung einzelner Schrumpfungsherde, soweit sie die Markteile anlangt auf eine diffuse Atrophie der Substanz zurückführen. Die Granulierung der Oberfläche hängt zum Teil mit der Lokalisation der herdweisen Atrophie zusammen. Schon bei mässiger cyanotischer Induration erkennt man an der Nierenoberfläche sehr häufig eine ganz feine Granulierung und die mikroskopische Untersuchung ergiebt, dass hiebei die einzelnen kleinen Einziehungen den durch Kapillarektasie atrophisch gewordenen Gebieten der Venensterne entspreehen, und wie diese in regelmässigen Abständen stehen. Oder es entstehen derartige Schrumpfungsherde nur in spärlicherer Zahl und dann bleibt die Oberfläche längere Zeit ziemlich glatt, nur an einzelnen Stellen finden sich kleine, nicht sehr tiefe, aber scharfe Einkerbungen, in deren Grund man meist deutlich die kleinen, stark gefüllten Venen erkennen kann. Von den sehr frühzeitig entstehenden oberflächlichen Herden entwickeln sich Fortsetzungen den Venae interlobulares folgend und so in der Mitte jedes Lobulus radiär in die Rindensubstanz einstrahlend; ähnliche Herde bilden sich auch um die arteriellen Gefässe herum, so dass in vielen Fällen eine sehr regelmässige Anordnung zustande kommt. Mit der Vergrösserung der Herde werden die Einziehungen der Oberfläche tiefer und unregelmässiger. Wo grössere Schrumpfungsherde in der Tiefe der Rinde entstehen, kommt es auch zu bedeutenderen Einziehungen der Oberfläche, unter denen man ausgedehnte Herdatrophien mit Gruppen verödeter Glomeruli findet. Solche enthalten auch öfters Rundzelleninfiltrate. Dabei bleibt vielfach die anfangs zustande gekommene feine Granulierung deutlich, sodass sowohl im Grund der Einziehungen wie auch auf den

gröberen Vorragungen noch kleine Granula erkennbar sind und die Oberfläche ein grob- und feinhöckeriges Aussehen gewinnt. Nicht selten erlangt die Niere in den vorgeschrittensten Stadien eine grosse Aehnlichkeit mit genuinen Schrumpfnieren. Anfangs sind die Granula dunkler, später meist mehr blass oder gelblich, dabei noch etwas livid gefärbt.

In der Marksubstanz finden wir, entsprechend der gleichmässigen Verkürzung der Pyramiden, auch mikroskopisch eine gleichmässige Atrophie und Kapillarektasie. Von der Atrophie der Marksubstanz und andererseits den Rindenherden können wir im ganzen und grossen sagen, dass sie — abgesehen von den Rundzellenhaufen und der Ausbreitung — histologisch übereinstimmen.

Die einzelnen histologischen Vorgänge, die in beiden Fällen den Prozess zusammensetzen, sind nach dem oben angegebenen:

1. Dilatation des Kapillargebietes und der Venen, Verdickung der Kapillarwand, Druckatrophie von Harnkanälchen.
2. Verödung von Glomerulus-Schlingen, Verdickung der Bowmann'schen Kapseln.
3. Verdickung der Membrana propria der Harnkanälchen.
4. Verdickung der grösseren und kleineren arteriellen und venösen Gefässe, und zwar der Adventitia an beiden, der Intima mehr an den Arterien.
5. Verschmelzung von homogen verdickten Tunicae propriae, verdickten Kapillarwänden, verdickten Glomeruluskapseln unter einander.
6. Verbreiterung der Abstände der Harnkanälchen von einander. In den Interstitien Vorhandensein einer teils homogenen, teils fädig und körnig aussehenden Substanz, seltener von Rundzelleninfiltrationen und faserigem Bindegewebe.

Wie Eingangs erwähnt, herrscht betreff des Interstitiums in Stauungsnieren noch immer keine volle Einigkeit. Während die einen nur eine grössere Derbheit des bindegewebigen Gerüstes ohne wesentliche Verbreiterung desselben annehmen und vorwiegend die Ektasie der Kapillaren, deren Wandverdickung neben der Verdickung der grösseren Gefässe für die auffallende Derbheit der cyanotischen Niere verantwortlich machen, halten andere, wie Rindfleisch und Puricelli an der Zunahme des in der normalen Niere allerdings spärlichen bindegewebigen Gerüstes und damit einer echten indurativen Schrumpfung der Niere fest. In jedem Falle können wir von so vorgeschrittenen Fällen der Atrophie, wie wir sie in vielen granulierten Stauungsnieren vor uns haben, manche Aufschlüsse über die fraglichen Vorgänge erwarten. Mir scheint einzig die oben als ziemlich homogen, aber als mit einzelnen geformten Einlagerungen versehen angegebene Substanz der Gegenstand zu sein, um den sich die ganze Frage dreht. Objektiv zu konstatieren ist, dass in solchen Nieren die Abstände zwischen Harnkanälchen, Kapillarlumen und Gefässen verbreitert sind und das Aussehen jener Substanz zeigen.

Wollen wir der Frage nach der Natur derselben näher treten, so müssen wir zunächst sehen, ob wir nicht mit der allseitig anerkannten Kapillarektasie, Verdickung und Schlängelung der Kapillarwand, der oben konstatierten Verdickung der Membrana propria der Harnkanälchen und Glomerulus-Kapseln für die Erklärung unserer mikroskopischen Bilder auskommen. Wenn man bedenkt, dass bei chronischen Stauungszuständen die Kapillaren erweitert und geschlängelt werden, dass in der Niere ein sehr dichtes Kapillarnetz vorhanden ist, welches auf Schnitten durch die Rinde seine einzelnen Lumina in den verschiedensten Richtungen getroffen zeigen muss, dass fast an jeder Stelle zwischen je zwei Harnkanälchen eine Kapillare vermutet werden kann, dass endlich auch

an dünnen Schnitten ein mehr oder weniger grosser Teil der Kapillarwand als Fläche in die optische Ebene fallen kann, so muss man in erster Linie die Frage erwähnen, ob nicht das, was wir als Zwischensubstanz zwischen den Rindenkanälchen wahrnehmen, ausschliesslich oder vorwiegend auf dilatierte Kapillarbahnen bezogen werden muss; oder mit anderen Worten: wir sehen zwischen vielen Harnkanälchen eine Zwischenmasse, die Lumina enthält, und diese letzteren sind unzweifelhaft Kapillarlumina. Ist nun z. B. eine Kapillare, welche, sagen wir in einem nach oben flach konvexen Bogen verlief, so in die Schnittebene gefallen, dass von ihrer Höhe ein Stück Wand durch das Messer gleichsam abgekappt wurde, so werden wir am mikroskópischen Bild ein Lumen wahrnehmen, welches von einer breiteren Substanz umgeben sein wird, da ja die Kapillarwand nur an der Durchschnitts-Stelle als lineare Kontur, nach aussen von derselben aber von der Fläche zu sehen sein wird, soweit sie innerhalb des Schnittes enthalten ist. Andererseits könnte man im Schnitte von einer, ein Stück horizontal (zur Schnittrichtung) verlaufenden Kapillare eine Strecke weit die obere Wand, oder wenn die Kapillare angeschnitten wurde, die untere Wand derselben zu Gesicht bekommen; auf allen jedenfalls äusserst zahlreichen Schiefschnitten fällt auch ein Stück Kapillarwand als Flächenabschnitt in die Ebene des mikroskopischen Präparates. Sind nun, wie nach Analogie der Stauungs-Lunge leicht angenommen werden kann, die Kapillaren geschlängelt, neben der Erweiterung vielleicht auch unregelmässig ausgebuchtet, so werden nicht nur grössere und zahlreichere Abschnitte ihrer Wände in der optischen Ebene zu sehen sein, sondern es könnten auch zahlreichere Winkel zwischen den Harnkanälchen von solchen Kapillaren oder Ausbuchtungen derselben erfüllt sein. Könnte nun nicht die scheinbare Zwischensubstanz Kapillarwänden in diesem Sinne entsprechen? Dass eine Begrenzung derselben gegen das Interstitium, ja sogar gegen

die Glasmembran der Harnkanälchen hin fehlt, wäre durch die oben erwähnten Verschmelzungserscheinungen erklärlich. Die fädige und körnige Substanz, die wir in die homogene Masse eingelagert finden, würde gleichfalls nicht absolut unerklärlich sein. Dieselben könnten zum Teil Faltungen von Glasmembranen und Kapillarwänden entsprechen und bei der Härtung entstehen, die spärlichen Kerne veränderten Kapillarkernen entsprechen, einen Teil der Einlagerungen könnten wir auch als kerniges oder fädiges Hyalin in Form von Verdickungen und Leisten an der Kapillarwand annehmen, wie sie Klebs bei anderen Zuständen (Allgemeine Pathologie II. Teil Tafel 25) an den Kapillarschlingen der Glomeruli abbildet. Endlich könnte es sich um hyaline Ausscheidungen an der Aussenseite der Kapillarwände handeln. In ganz ähnlicher Weise, wie die Kapillarwände würden auch die Tunicae propriae epithellos gewordener Harnkanälchen homogene Flächenbilder liefern.

Solange die Möglichkeit gegeben ist, müssen wir jedenfalls an der Erklärung der mikroskopischen Bilder durch Kapillarektasie festhalten, zumal derselben in anderen Organen unter ähnlichen Verhältnissen eine ausschlaggebende Bedeutung zukommt. So sehen wir z. B. in den centralen Teilen der Leberacini bei chronischen Stauungszuständen, die Leberzellen durch die dilatierten Kapillaren zum Schwund gebracht, und das Centrum fast nur von ektatischen Blutkapillaren gebildet. Jedenfalls ist die Dilatation der Kapillaren und Venen auch in den Nieren bei den analogen Vorgängen ein sehr wichtiges Moment, das frühzeitig in Wirksamkeit tritt und einerseits, wie namentlich an bestimmten Stellen nachweisbar ist, so an den oben genannten Herden der Oberfläche und in der Marksubstanz eine Atrophie der Parenchymteile veranlasst, andererseits an sich zu grösserer Derbheit jener Nieren, um so mehr beitragen muss, als man sie in ziemlich diffuser Ausbreitung, wenn auch stellenweise, besonders stark entwickelt vorfindet. Aber es wäre siche

zu weit gegangen, wollte man jenes Moment auch für die vorgeschrittenen Fälle cyanotischer Induration und vollends auch für die aus jener hervorgehenden granulierten Schrumpfnieren, als einzige oder doch hauptsächlichste Veränderung ansehen, wenn es auch natürlich einen wichtigen und den zuerst in Wirksamkeit tretenden Faktor darstellt. Auch zusammen mit den homogenen Lamellenbildungen, welche von der Membrana propria der Harnkanälchen und den Kapillarwänden ausgehen, dem Auftreten der oben erwähnten, immerhin spärlichen Fasern um dieselben und um die Glomeruli, der Verdickung der kleinen Arterien und Venen, reicht jener Faktor nicht aus, um die im Vorhergehenden geschilderten Bilder zu erklären. Zwischen den verschiedenen Röhrensystemen der Niere sehen wir eine so grosse Menge von Zwischensubstanz und in solcher Anordnung, dass wir noch etwas neu hinzugekommenes annehmen müssen und das ist eben jene homogene oder faserähnliche Substanz, die einer wirklichen Zwischensubstanz, nicht nur Kapillarwänden entsprechen muss. Wenn auch, um auf die oben (S. 73) gemachte Annahme Bezug zu nehmen, das Kapillarnetz der Rinde an sich schon ein sehr dichtes ist und polygonale Maschen zwischen den Harnkanälchen bildet, wenn die Kapillaren noch dazu als stark dilatiert, stellenweise auch ausgebuchtet etc. anzunehmen sind, wenn auch ferner die Kapillarwände bei ihrer Verdickung vielfach — aber auch nicht so ausgedehnt wie es für diese Annahme vorausgesetzt werden musste — mit der Umgebung der Membranae propriae, zum Teil auch unter sich verschmelzen und also nicht notwendig eine scharfe Grenze derselben nach aussen zu sehen sein muss, so erkennt man doch zwischen den Harnkanälchen so viele Anastomosen zwischen den einzelnen Zügen der Zwischensubstanz, dass diese eben noch etwas anderes enthalten muss, als nur Kapillaren. Die Harnkanälchen sind an allen Seiten von der Zwischenmasse umgeben,

gleichsam umflossen. Würde die fragliche Substanz nur Kapillaren entsprechen, so müssten die Harnkanälchen förmlich in ein kavernöses Kapillarnetz eingebettet sein. Noch mehr tritt das zu Tage in den Markteilen, wo die Blutkapillaren ein längliches, mit der Richtung der Maschen dem Verlauf der Harnkanälchen entsprechendes Maschennetz bilden. Auch hier liegen zwischen den Harnkanälchen weit mehr Interstitien als durch quer (oder schief) verlaufende Kapillaranastomosen erklärt werden könnte. Endlich sieht man die gleiche Volumszunahme des Interstitiums vielfach auch im Gebiet der Vasa recta, wo die quer verlaufenden Verbindungen der Blutbahnen verhältnismässig spärliche sind.

Der direkte Beweis dafür, dass neben den Kapillaren und grösseren Gefässen noch eine reichliche Menge Stützsubstanz vorhanden ist, lässt sich natürlich nur von Injektionspräparaten erwarten und ich habe daher eine Anzahl von granulierten Stauungsnieren injiziert; dieselben waren in dem Stadium starker Induration und Cyanose, mässig verkleinert und granuliert. Als Injektionsmasse benützte ich nach der Vorschrift von Frey hergestellten Karminleim. Wenigstens stellenweise gelangen die meisten Injektionsversuche ganz gut, namentlich wenn die Masse zuerst von der Vene und dann von der Arterie aus eingespritzt wurde.

Gelungene Injektionspräparate zeigten nun Folgendes (Fig. 6). In den Rindenherden (um die Arteria und Vena interlobularis, Vas afferens und efferens, Glomeruli) fand sich die Zwischensubstanz wie am nicht injizierten Präparat mit Hohlräumen durchsetzt, welch letztere aber mit Leim gefüllt waren. Im Verhältnis zu dem Abstande der Harnkanälchen (der normalen wie der kollabierten) waren die gefüllten Lumina eng, zwischen ihnen und den Harnkanälchen wieder die bekannte Zwischensubstanz. Entsprach dieselbe, wie wir oben als möglich supponiert

haben, den Kapillarwänden, so musste die Injektionsmasse wenigstens stellenweise auch unter ihnen oder auf ihnen sichtbar sein, und im ersteren Falle durch sie hindurchscheinen, etwas derartiges war aber nie wahrzunehmen Nur in Versuchen, wo die Injektionsmasse infolge alkalischer Reaktion des zugefügten Karmins durch die Gefässwand diffundiert war, zeigte die Umgebung der mit dunkelrotem Leim gefüllten Lumina eine leicht rötliche Farbe, die aber viel blasser war als die des Karminleims und — zum Zeichen, dass nur Diffusion vorlag — die Kerne waren an solchen Stellen deutlich gefärbt. Im übrigen war natürlich das Bild der Herde ein gleiches wie an einfach gefärbten Präparaten. Ähnliches Verhalten zeigte sich in der Markmasse, der Grenzzone und den Papillen; auch hier war nur ein Teil des Interstitiums von Kapillaren gebildet. Man kann nicht einwenden, dass die Kapillaren sich nach der Injektion kontrahiert hätten, oder dass nicht alle gefüllt worden wären. Ich habe viele Stellen gesehen, wo ausser normalen oder kollabierten, aber an Epithelresten deutlich als solche erkennbaren Harnkanälchen, alle Lumina mit Injektionsmasse gefüllt waren; ferner zeigte sich auch namentlich in der Markmasse deutlich, dass die Kapillaren, wie oben schon geschlossen wurde, lange nicht so zahlreich sind, als sie sein müssten, wenn sie allein die Zwischensubstanz repräsentierten.

Wollte man dennoch an der exklusiven Erklärung durch Kapillarektasie festhalten, so müsste man annehmen, dass die Kapillaren kolossal verdickt wären, in einem Masse, wie wir es bei Stauungszuständen sonst nicht finden und dass die Verdickung die Ektasie derselben weit übertreffen würde. Aber ich finde an den Präparaten genug Stellen, wo man an quergetroffenen Kapillaren die Wanddicke feststellen, aber gleichzeitig entnehmen kann, dass sie trotzdem nicht $^1/_{10}$ von jener Dickenzunahme erreicht, die man im obigen Falle vielfach annehmen

müsste. Übrigens zeigte sich innerhalb der stärkeren Schrumpfungsherde an den Injektionspräparaten eher eine Verengerung der Kapillaren, als eine besondere Erweiterung gegenüber Stellen mit weniger Interstitium. Auch ist die Zahl der Kapillaren in den Herden eine relativ geringe; Stellen, wie die in Fig. 6 abgebildete, wo mit Ausnahme der Harnkanälchen und ganz schmaler, um einzelne Kerne sichtbarer Spalträume g, g_1 sich alle Lumina mit Karminleim gefüllt zeigten und doch die Zahl derselben eine relativ geringe war, fanden sich sehr häufig.

Ich habe im Vorhergehenden öfters von homogener Substanz, homogenen dicken Fasern oder homogener Verdickung der Membranae propriae, Bowmann'schen Kapsel und Kapillarwände gesprochen; statt dessen könnte man nach dem bisherigen Sprachgebrauche auch von „hyaliner Masse" oder von „hyaliner Verdickung" jener Membranen u. s. w. reden, in dem gleichen Sinne, wie v. Recklinghausen, Thoma u. A. es gethan haben. Ich habe aber den bestimmteren Ausdruck „hyalin" vermieden, mit Rücksicht auf die von Ernst jüngst veröffentlichten Arbeiten, denen zufolge jene Bezeichnung im bisherigen Sprachgebrauche viel zu allgemein angewendet wurde. Ernst[1]) zeigte durch seine Farbenreaktion mit Säurefuchsin und Pikrinsäure, dass von der grossen Gruppe der sogenannten „hyalinen" Substanzen durchaus nicht alle die gleichen tinktoriellen Eigenschaften besitzen, dass dagegen an solchen Stellen, wo überhaupt Hyalin (nach unseren älteren Begriffen) anerkanntermassen vorkommt, sich manchmal eine bestimmte Farbenreaktion ergiebt, und schliesst daraus, dass „einige Dinge, die unter gemeinsamem Namen bisher geführt wurden, sich einer Färbung gegenüber verschieden

[1]) Ernst, Über Hyalin, insbesondere seine Beziehung zum Colloid. Virchow's Arch. Bd. 150.

verhalten und daraus wird ihre Verschiedenheit in chemischer Beziehung abgeleitet.“ Eine Substanz, welche die von Ernst als charakteristisch für sein Hyalin angenommene Farbenreaktion giebt, kommt auch in den Nieren bei verschiedenen krankhaften Veränderungen vor, und deckt sich zum Teil mit dem, was schon bisher als Hyalin aufgefasst wurde. Aber nicht alles, was man früher in den Nieren als solches bezeichnet hat, z. B. viele Harncylinder, sind — den diagnostischen Wert jener Farbenreaktion vorausgesetzt — wirkliches „Hyalin“.

Ich habe nun auch namentlich Strumen nach der von Ernst für diese Zwecke zuerst verwendeten Methode gefärbt und dabei, soweit meine bisherigen Erfahrungen reichen, wenigstens soviel entnehmen können, dass die Reaktion, wenn auch, wie Ernst hervorhebt, an Schärfe der Weigert'schen Fibrinfärbung nachstehend, doch so deutliche Unterschiede zwischen Colloid und Hyalin, zwischen diesem und dem sklerotischen und anderen Bindegewebe aufweist, dass eine Trennung dieser Substanzen auf Grund des Färbungsunterschiedes möglich und notwendig erscheint und solange wird gelten müssen, bis etwa eine chemische Unterscheidung sie rektifiziert.

Um nun auf die granulierten Stauungsnieren zurückzukommen, so waren fast in allen Präparaten verschiedene Stellen als Hyalin verdächtig, wie aus den obigen Schilderungen ohne weiteres hervorgehen wird und zwar namentlich Kapillarschlingen und Bowmann'sche Kapseln der Malpighi'schen Körperchen, Membrana propria der Harnkanälchen, Kapillarwände, sowie die homogenen Herde der Rinde und die Interstitialsubstanz. Obwohl ich nun mit einer Farblösung tingierte, die an Strumapräparaten regelmässig purpurrot gefärbte hyaline Masse, neben orangegelb gefärbtem Colloid und blassrotem bis fast farblosen Bindegewebe ergab, auch an einzelnen sklerotischen Bindegewebsbündeln Zwischenfarben und Übergangsstufen zum leuchtenden Rot des Hyalins zeigte, so konnte ich doch an meinem Nieren-

präparaten, weder an den in Sublimat noch an den in Alkohol gehärteten Stücken eine hyaline Substanz im Sinne von Ernst mit Sicherheit nachzuweisen und auch bei Versuchen mit verschiedener Zusammensetzung von Pikrinsäure, Fuchsin, mit verschieden langem Auswaschen in Wasser wie in Alkohol etc. (und zwar auch beim kürzesten Auswaschen) ging an den meisten Stellen die erste Farbe der fraglichen Substanzen fast gleichzeitig mit denen der Epithelien verloren. Zwar färbte sich hie und da eine Bowmann'sche Kapsel eine Strecke weit intensiv rot; auch in der homogenen Zwischen-Substanz blieben oft deutliche cirkumskripte, stärker rot gefärbte Stellen, insbesondere die dicken Faserbündel der Gefässadventitia hielten die Farbe fester auch bei längerem Auswaschen in Wasser sowohl wie in Alkohol. Nie aber erhielt ich an allen diesen Gebilden die gleiche rote Nuance wie in den Strumen und konnte nur konstatieren, dass die ersteren das Fuchsin etwas fester hielten, als das feinfaserige Bindegewebe und die andere vorgefundene homogene Substanz. Demnach können wir höchstens die Vermutung aufstellen, dass an einzelnen Stellen jener Substanzen vielleicht eine beginnende hyaline Umwandlung vorhanden sei.

A priori wäre es auch nicht von der Hand zu weisen, jene fädigen, namentlich aber körnigen Einlagerungen in die homogene interstitielle Masse als körniges Hyalin zu deuten, z. B. wie es Klebs (Allgemeine Pathologie VI. Bd. S. 152, Fig. 14 S. 153 u. S. 634 u. Tafel 33) abbildet. Der geringe Kernreichtum würde gewiss eher dafür als dagegen sprechen. Nun geben aber jene Massen nicht blos keineswegs die Hyalinreaktion, sondern sie zeigen auch nicht einmal eine Vorliebe für das Eosin, welches doch echtes Hyalin wie auch ähnliche Substanzen besonders intensiv zu färben pflegt. Mit Säuregrün wurden jene Produkte recht gut, aber nicht sehr intensiv gefärbt, ebenso mit Nigrosin, Indulin, diffusem Karmin und anderen Farbstoffen. An einigen Stellen war die Anordnung der Fäden eine derartige, dass man

an Fibrin denken musste, allein die Anwendung der Weigert'schen Methode zeigte sofort die völlige Unrichtigkeit dieser Annahme.

Nachdem wir das Verhalten der Zwischensubstanz nach seiner negativen Seite hin erörtert haben, kommen wir zur Entscheidung der Frage, wohin jene zu stellen sein wird, ob sie zum Bindegewebe gehört oder nicht. Typisches, faseriges Bindegewebe mit den zugehörigen spindeligen Kernen haben wir verhältnismässig nur wenig gefunden, wenn auch solches an bestimmten Stellen mit Sicherheit zu konstatieren ist. Dagegen gleicht die von uns gefundene Zwischensubstanz demjenigen, was von Henle „formloses", von Koelliker „lockeres" oder „areoläres" Bindegewebe genannt wurde. Ich lasse hier die betreffende Stelle aus Schieferdeckers und Kossels „Gewebelehre" (II. Band; Braunschweig 1891) folgen: „Das Gewebe ist locker, bildet keine bestimmt geformten Teile; von bald mehr bald weniger Fettzellen erfüllt, breitet es sich im ganzen Körper aus, überall als Füllmaterial, Hülle- und Verbindungsmittel benützt. Häufig ist die homogene Grundsubstanz relativ reichlich, die Fibrillenbündel kreuzen sich unter verschiedenen Winkeln und bilden so einen lockeren Filz. Die elastischen Fasern stellen ein weitmaschiges Netz dar, dazwischen liegen dann die verschiedenen Zellen. Oder die Fibrillenbündel liegen auch ganz eng aneinander, dazwischen kleine Reste homogener Grundsubstanz und Bindegewebszellen, Wanderzellen etc. . . . ." Abgesehen von den Fettzellen und den elastischen Fasern stimmt nun unsere Zwischensubstanz mit dieser Schilderung so überein, dass wir sie wohl ohne weiteres jenem formlosen Bindegewebe zurechnen dürfen. Andererseits gleicht dieselbe auch, wie schon Rindfleisch und Puricelli für die cyanotische Induration hervorgehoben haben, so sehr dem normalen, wenn

auch spärlich in der Niere vorhandenen Bindegewebe, dass Rindfleisch und nach seinem Vorgange auch Puricelli, die Bildung der in Rede stehenden Zwischensubstanz als durch Hyperplasie, d. h. gleichmässige Zunahme aller in dem Bindegewebe vorkommenden Texturteile zustande kommend erklärt. Zum Vergleich führe ich hier den betreffenden Passus aus Rindfleisch's pathologischer Gewebslehre (6. Auflage S. 529) an. „Zerzupft man ein Stückchen Niere auf dem Objektträger möglichst fein und bringt das Präparat unter das Mikroskop, so möchte man beinahe zweifeln, ob hier überhaupt Bindegewebe zugegen sei. Nichts als Harnkanälchen und Blutgefässe bieten sich scheinbar vollkommen nackt dem Auge dar. Es gehört schon eine sehr aufmerksame Musterung der einzelnen Harnkanälchen dazu, um an ihnen hie und da anhängende kleinste Häufchen und Fetzen einer gerinnselähnlichen, oft feinkörnigen Substanz zu entdecken, welche in der That als Bindesubstanz zu deuten ist. Dagegen sind Schnitte aus den verschiedenen Regionen des Organs, welche einige Zeit in Karminlösung und darauf in Essigsäure gelegen haben, für die Untersuchung weit erspriesslicher. An ihnen können wir uns auf das Bestimmteste überzeugen, dass überall, sowohl in der Marksubstanz als in der Corticalis, die Harnkanälchen einerseits, die Blutgefässe andererseits verklebt und zusammengehalten werden durch einen organisierten Kitt, welcher nichts anderes ist, als die gesuchte Bindesubstanz. Eine Grundsubstanz, welche sich durch Essigsäure klärt, enthält in entsprechenden spindelförmigen und sternförmigen Lücken die bekannten Zellen des Bindegewebes. Meist findet man ein zelliges Element auf jedem der kleinen dreieckigen Räume, welche auf Querschnitten zwischen den runden Konturen der genannten Kanäle übrig bleiben. So verhält es sich namentlich in der Region der Tubuli contorti."

Für die cyanotische Induration nimmt Rindfleisch eine gleichmässig über die ganze Niere verbreitete Bindegewebs-

neubildung an, die aber den Charakter der einfachen Hyperplasie zeigt, d. h. in einer einfachen homologen Zunahme der Fasern ohne stärkere Zellwucherung besteht. Nachdem Puricelli für das Stadium der cyanotischen Induration nachgewiesen hat, dass die Hyperplasie mehr die Marksubstanz betrifft, habe ich für die vorgeschrittenen mit Granularatrophie einhergehenden Fälle nur hinzuzufügen, dass sie bei diesen auch in der Rinde, hier aber vorwiegend herdweise auftritt, dass die Herde meist eine bestimmte Lokalisation, namentlich um die Gefässbahnen aufweisen, und dass stellenweise, aber durchaus nicht regelmässig, eine echte entzündliche Hyperplasie mit Gundzellenwucherung hinzukommt; daneben finden sich die oben geschilderten Vorgänge der homogenen Verdickung der Kapillarwände der Tunicae propriae, Glomerulus-Kapseln etc., Prozesse, denen allen auch ein wichtiger Anteil an der Konsistenzvermehrung der Niere zukommt.

Endlich möchte ich hier noch auf eine Möglichkeit hinweisen, die vielleicht von Bedeutung sein könnte und auch von Orth in seinem Lehrbuche zur Sprache gebracht wird. Orth sagt bei Besprechung der cyanotischen Induration (Lehrbuch der speziellen pathologischen Anatomie II. Band, Lief. 1 S. 33 ff.): „Ich vermag diese Bindegewebsverdickung nicht für eine entzündliche zu halten, sondern sehe sie für eine einfache Hyperplasie an, ja ich möchte sogar die Frage aufwerfen, ob es sich wirklich im strengen Sinne um eine Bindegewebszunahme, um eine Vermehrung der Fasern handelt, oder ob nicht vielleicht blos eine Art von Aufquellung der Fasern vorliegt, etwa in der Art, dass die interfibrilläre Kittsubstanz sich verdickt hat, wodurch dann ja wohl auch der fibrilläre Bau deutlicher hervorgehoben und eine Volumszunahme eintreten müsste.“ Um zu untersuchen, ob nicht auch normales, fibrilläres Bindegewebe unter Umständen ein ähnliches Aussehen einnehmen kann wie die oben besprochene Zwischensubstanz, liess ich die frisch heraus-

genommene Niere einer Maus 1 Stunde in verdünnter Essigsäure aufquellen und härtete sie dann sofort in absolutem Alkohol. Die andere legte ich auf 6 Tage, nachdem sie steril herausgenommen war, in ebenfalls sterilisierte physiologische Kochsalzlösung, worauf sie der gleichen Nachbehandlung unterworfen wurde; endlich untersuchte ich durch Ödem hochgradig gequollenes Bindegewebe der Kutis, des Epikards und anderer Stellen nach gleicher Vorbehandlung wie die granulierten Stauungsnieren. In den in der angegebenen Weise behandelten Nieren der Maus, zeigte weder das Gewebe zwischen den Rindenkanälchen, noch das zwischen den einzelnen gestreckten Harnkanälchen und Sammelröhren eine Verbreiterung, wie wir sie an den chronischen Stauungsnieren gefunden haben. Dagegen fanden sich um die grösseren Gefässe herum verdickte gequollene Fasern, die auf Längsschnitten, wie auf Querschnitten eine grosse Ähnlichkeit mit jenen an den gleichen Stellen der Stauungsnieren aufwiesen. Um die Glomeruli herum fand ich nichts ähnliches, respektive nur ganz geringe, lockere Auffaserung. In Schnitten der gequollenen Haut bei starkem Anasarka, wie von dem ebenfalls stark ödematösen Gewebe des Herzbeutels bei Fällen von Hydroperikard, zeigte das Gewebe ebenfalls manche Ähnlichkeit mit dem Interstitium der Stauungsnieren; auch die Fasern des fibrillären Gewebes nehmen in ihrem gequollenen Zustande durch ihre grössere Breite, ihre weniger scharfen, unregelmässigen Konturen, jenes eigentümliche Aussehen an, vor allem glich auch, wenigstens auf den ersten Blick, die zwischen den Gewebsmaschen, offenbar durch die Härtung niedergeschlagene Transsudatflüssigkeit unserer homogenen Masse und wie dort scheinen auch feine, netzartig angeordnete Fäserchen in ähnlicher Weise gerinnselartig in jener eingeschlossen. Doch war das Transsudat mehr feinkörnig, die Einlagerungen in der homogenen Masse der Nieren war mehr schollig und grobkörnig; vor allem aber fehlten in letzterem Falle die bei Ödem hervortretenden, enorm gequollenen

Zellen, so dass man eine ödematöse Aufquellung wohl nicht mit der Volumszunahme des Interstitiums der Stauungsnieren identifizieren darf. Auch ist die Zunahme der Fasern bei diesen evident. Nach all' dem müssen wir, glaube ich, annehmen, dass thatsächlich nicht nur eine Volumszunahme, sondern auch eine Vermehrung der Zwischensubstanz im Sinne einfacher Hyperplasie an den Stauungsnieren vorhanden ist; die vermehrte Zwischensubstanz behält den Charakter des ungeformten Bindegewebes. Bedenkt man, dass innerhalb der Stauungsnieren im allgemeinen keine rasche, stürmische Bindegewebsbildung vor sich geht, auch an Stellen nicht, wo, wie in der Adventitia, normalerweise fibrilläres Bindegewebe vorhanden ist, dass also auch keine reichlichere Kernbildung auftritt und die Zahl der Kerne demnach verhältnismässig keine grössere sein wird, als sonst im Bindegewebe der Niere zugegen ist, so wird es erklärlich, dass die Zellen gegenüber den Fasern relativ zurücktreten. Eine Aufquellung der faserigen Elemente kann sehr wohl mit beteiligt sein, ist aber allein wohl nicht im Stande, die mikroskopischen Bilder zu erklären.

Von den Veränderungen des Parenchyms wurden verschiedene Prozesse an den Glomerulis und dem Kapselepithel bereits erwähnt. Wucherung des letzteren und desjenigen der Kapillarschlingen, Abscheidung von Eiweissmasse in den Kapselraum, Desquamation der Epithelien und Ansammlung solcher im Kapselraum, Verfettung der Epithelien und des Kapillarendothels, waren öfter nachzuweisen. Bei den vorgeschrittenen Fällen der cyanotischen Granularatrophie ist es die Regel, dass man an Durchschnitten durch die Rinde mehr oder minder reichliche trüb-gelbliche Flecken und Streifen zwischen den Markstrahlen, entsprechend Gruppen gewundener Kanälchen, wahrnimmt. Bei der mikroskopischen Untersuchung zeigt sich an diesen Stellen oft eine intensive fettige Degeneration, auch trübe

Schwellung war oft in grosser Ausdehnung vorhanden. „Hyaline" Cylinder fanden sich schon in Fällen ohne deutliche Epithelveränderung, in grösserer Zahl bei solchen, die mit fettiger Epitheldegeneration kompliziert waren, daneben körnige Detritusmassen, desquamierte Epithelien, rote Blutkörperchen im Lumen gewundener und gerader Harnkanälchen. Auch fettige Degeneration im Interstitium habe ich mehrfach gesehen. Diesen Befunden entsprechen auch die Veränderungen des Harns. Aber ein bestimmtes Verhältnis des Auftretens aller dieser Parenchymveränderungen zu den Erscheinungen der interstitiellen Schrumpfung und Bindegewebszunahme konnte ich nicht feststellen. Oft zeigten Nieren mit mässigen Graden der cyanotischen Induration und Granulierung jene Parenchymdegenerationen und Glomerulusveränderungen hochgradiger, als sehr fortgeschrittener Stadien.

Überblicken wir noch einmal die Reihe der Veränderungen, aus welchen in ziemlich komplizierter Weise das anatomische Bild der granulierten Stauungsniere sich zusammensetzt, so können wir, glaube ich, nur einen Faktor aus denselben herausgreifen, der das eigentliche primum movens des ganzen Vorganges ist. Alles weist darauf hin, dass im Cirkulations-Apparat die Ursache der Induration und Atrophie gelegen sei, und von ihm die Veränderungen ausgehen, wie sie auch örtlich sich an denselben anschliessen. Das beweist meiner Ansicht nach vor allem die Lokalisation der Herde; zwar schliessen auch die Schrumpfungsherde der primären indurativen Nephritis sich zum Teil an die Gefässbahnen an, aber in den Stauungsnieren haben wir doch besondere Verhältnisse vor uns. Die oberflächlichen Rindenherde, die gleichmässige Induration der Marksubstanz, die an beiden Stellen ersichtliche Druckatrophie in den Harnkanälchen, endlich die in vielen jungen Rindenherden zweifellos erkennbare Kapillar-Erweiterung, zum Teil noch ohne Wucherung des Zwischengewebes, deuten auf den genannten Ursprung hin. Dagegen erscheinen die Veränderungen der Glomeruli im wesentlichen als sekundäre von der Umgebung ausgehende Prozesse, die parenchymatösen Degenerationen machen trotz ihrer Häufigkeit und verhältnismässigen Intensität entschieden den Eindruck accidenteller Erkrankungen. So können wir die Veränderungen in den Nieren, wie die

analogen indurativen Prozesse der Leber und Milz, auf allgemeine Cirkulations-Störung zurückführen. Kapillarektasie und Dilatation der Venen entstehen durch Insuffizienz des Herzmuskels und konsekutiver Druckerniedrigung im Arteriensystem, Druckerhöhung im Venensystem. Ungenügende Leistung des rechten Herzens, welche direkt hemmend auf den Blutstrom wirkt, kann im rechten Herzen selbst oder krankhaften Prozessen der Lunge mit Erschwerung des kleinen Kreislaufes, oder endlich indirekt in mangelhafter Funktion des linken Ventrikels begründet sein. Ist der rechte Ventrikel imstande, durch Zunahme seiner Muskulatur und damit erhöhter Leistungsfähigkeit das ihm aufgebürdete vermehrte Arbeitspensum zu bewältigen, so ist eine Kompensation für jene Cirkulations-Hindernisse gegeben; mit der Zeit aber tritt wie bei allen Herzhypertrophien das Stadium der Insuffizienz ein, mit welchem die Kompensationsstörung wieder erscheint.

Speziell für das Säufer-Herz, wo es sich schliesslich um gleichzeitige muskuläre Insuffizienz beider Ventrikel handelt, hat Bollinger den Nachweis der Entstehung des Zustandes durch alkoholische Plethora und schliessliche Ermüdung des Herzens geliefert. Von dem hieraus resultierenden pathologischen Bild der chronischen Stauung in allen Organen ist die cyanotische Induration der Nieren eine konstante, eine solche mit gleichzeitiger Granular-Atrophie derselben eine sehr häufige Teilerscheinung. Bekannt ist, dass die allgemeine venöse Stauung auch unter anderen Verhältnissen nicht selten vorkommt, namentlich bei Klappenfehlern und gewissen Lungenkrankheiten; dass auch in solchen Fällen die Nieren-Veränderung bis zur Granular-Atrophie fortschreiten kann, geht aus den von Horn und mir untersuchten Fällen hervor.

Neben der älteren, von allen Seiten als sicher begründet anerkannten Anschauung über das Zustandekommen der cyanotischen Induration durch Insuffizienz des Herzens, Erniedrigung

des Druckes im Arteriensystem, Erhöhung desselben im Venen- und Kapillarsystem, ist nun eine neue Ansicht aufgetreten, die noch einem andern Faktor wenigstens eine Anteilnahme am Zustandekommen der fraglichen Prozesse zuweist. Zerlegen wir das anatomische Bild, welches dem Zustande obiger Cirkulations-Störungen entspricht, in seine wichtigeren Komponenten, so haben wir einerseits Ektasie der Kapillaren mit Verdickung und Flächenvergrösserung der Kapillarwände, Dilatation der Venen und Wandverdickung derselben als unmittelbare Folge der Blutanhäufung; im Anschluss daran eine grössere Derbheit und Volumenzunahme des bindegewebigen Gerüstes. Andrerseits sehen wir aber auch Veränderungen im zuführenden Teil des Gefässsystems, nämlich an der Intima und Adventitia der kleinen Arterien, in vielen Fällen von Herzhypertrophie auch eine Zunahme der Muskularis. In seiner Arbeit über die Stauungsmilz wies Nicolaides (Virchows Arch. 82 S. 465) darauf hin, dass die Intima der Arterien eine sehr frühzeitige Induration erleide, die der Venen aber erst, nachdem die Stauung lang gedauert und ein beträchtlicher Binnendruck auf der Wand gelastet hat.

Sokoloff (Über die venöse Hyperämie der Milz. Virch. Arch. 112) fand in einer, allerdings geringeren Zahl von Stauungsmilzen, die ihm zu Gebote standen, Verdickung der Venen, der Maschen der bindegewebigen Stützsubstanz des Reticulums der Follikel und der lymphatischen Arterienscheiden und Verbreiterung der grossen Trabekel. An den Arterien fand er sehr häufig Verdickungen der Intima, in einigen Fällen auch Verkalkung derselben. Häufig zeigte das ganze Arteriensystem solche Stenosen, dass es wohl nicht zweifelhaft sein kann, dass diese hyalinen Verdickungen der Intima der Milzarterien nicht als Folgen der venösen Hyperämie der Milz zu deuten sind. Er bezeichnet die hyaline Verdickung der Arterien-Intima als Teilerscheinung allgemeiner Arteriensklerose, die aber in der Regel

„als Glied jener Erkrankungsvorgänge erscheint, welche die allgemeine venöse Stauung in dem ganzen Venensystem erzeugt hatten.“ Dagegen sei die Verdickung der Arterien-Adventitia wohl auf eine Stufe mit der Verdickung der gesammten übrigen Bindesubstanz der Milz zu stellen.

Andrerseits ist hervorzuheben, dass bei der Induration der Milz Stauungserscheinungen anderer Organe nicht selten fehlen, dass solche in Fällen gefunden werden, in denen eine Herzinsuffizienz sonst nicht anzunehmen wäre und dass auf eine solche dann umgekehrt nur aus dem Vorhandensein der cyanotischen Induration geschlossen werde; zu berücksichtigen sei auch die ohne Cyanose sich ausbildende, mit Hyperplasie des Bindegewebes, des arteriellen und kapillaren Gefäss-Apparates, sowie der Drüsenacini einhergehende Induration des Pankreas und ebenso der Nebennieren.

Auf Grund solcher Beobachtungen schliesst Israel (Verhandl. des Kongresses für innere Medizin 1892 S. 341 ff.), dass vielleicht in solchen Fällen, wo sonstige Stauungserscheinungen fehlen (es handelt sich um Induration der Milz) und keine der gewöhnlichen Ursachen gefunden wird, die Organveränderung in erster Linie der Einwirkung des arteriellen Blutstromes zur Last zu legen sei.

Entsteht die cyanotische Induration der Milz dadurch, dass eine grössere Blutzufuhr stattfindet, die ihrerseits einen gesteigerten Übertritt von Blut in das venöse System durch Vergrösserung des Kapillar-Querschnittes im Gefolge hat, so ist hierin auch die Ursache für die sowohl durch klinische Erfahrungen als auch durch zahlreiche anatomische Beobachtungen bekannte Überladung des Venensystems gegeben. Letztere kann durch Hypertrophie des rechten Ventrikels kompensiert werden.

Israel sieht in der Kapillarektasie und den sekundären Gefässveränderungen das Produkt einer mechanischen Überlastung durch die erhöhte Herzleistung (l. c.); eine Kompensations-

Erscheinung, welche bei der Notwendigkeit zur Sekretion der harnfähigen Substanzen bei absolut oder relativ insuffizienter Sekretionsfläche — eine dauernde Erhöhung der allgemeinen Cirkulationsgrösse ermöglicht; dann ist es auch verständlich, dass in der Zeiteinheit einem grösseren Quantum Blut die Möglichkeit zur Ausscheidung der toxischen Stoffwechselprodukte geboten ist, dass also die Kompensation für die fehlende Sekretionsfläche in der Mehrleistung des Gefässapparates gelegen ist, und diese letztere durch die toxische Wirkung der harnfähigen Stoffe hervorgerufen werden muss.

Unter den gleichen Voraussetzungen können wir diese Erklärung ohne weiteres auf die cyanotische Induration der Nieren bei Potatoren, wenigstens Biersäufern, anwenden und auch Israel hat die Parallele gezogen. In der alkoholischen Plethora des Bier-Potators ist der Grund für das Vorhandensein einer grösseren Menge harnfähiger Stoffe gelegen und eine Kompensation in den Veränderungen der Gefässe, namentlich der Kapillar-Ektasie wäre gegeben. Die alkoholische Plethora bewirkt die Herzhypertrophie, diese die Veränderungen der peripheren Kreislaufsorgane.

Die Frage, auf die es hier ankommt, ob nämlich für die sogenannte cyanotische Induration der Nieren die Kongestion ein ätiologisch wirksames Moment darstellt, kann wohl nur durch eine grosse Zahl vergleichender klinisch-anatomischer Untersuchungen entschieden werden. Es wird vor allem festzustellen sein, ob Herzinsuffizienz schon immer vorhanden ist, bevor die Erscheinungen der sogenannten Stauungsniere auftreten, und diese Frage wird wohl nur durch Untersuchungen von an accidentellen Krankheiten zu Grunde Gegangenen oder von Selbstmördern etc. entschieden werden können.

Was ich vom anatomischen Standpunkte aus meinen diesbezüglichen Untersuchungen entnehmen kann, ist folgendes:

1. Die Verdickung der Arterien-Intima ist in allen, auch den vorgeschrittensten Fällen bedeutend stärker, als diejenige der Venen-Intima.
2. Die Schrumpfungsherde lokalisieren sich in der Rinde (abgesehen von den Gebieten der Venensterne) mindestens ebenso sehr um die Arterien, wie um die Venen (ausserdem um das Vas afferens und efferens).
3. Die Verdickung der Arterien-Adventitia und des periarteriellen Bindegewebes ist ebenso ausgesprochen vorhanden wie die der Venen-Adventitia und des perivenösen Gewebes.

Diese Resultate stimmen also — mutatis mutandis — mit dem übrigen überein, was Nicolaides und Sokoloff für die Milz festgestellt haben und worauf Israel zum Teil seine Ansicht stützt. Andrerseits freilich finden wir die Arterienverdickung und die cyanotische Induration der Nieren auch in Fällen, in denen eine Annahme einer vorhergehenden Drucksteigerung und arteriellen Kongestion durch nichts gerechtfertigt wäre, wie z. B. bei Phthisikern.

An dieses zunächst mindestens rein mechanisch wirkende Moment schliessen nun die weiteren Folgezustände sich an: Druckatrophie der Harnkanälchen, Verödung von Glomerulis, Zunahme des Interstitiums, vorwiegend in Form einfacher Hyperplasie, weniger in Form von Rundzellenanhäufungen. Die einfache Zunahme der Zwischensubstanz möchte ich mit Rindfleisch und Puricelli als die Hyperplasie des Gewebes bezeichnen und glaube, dass obige Beobachtungen diese Bezeichnung rechtfertigen; die Gewebszunahme aber auf Rechnung einer besseren Ernährung infolge der chronischen Hyperämie zu setzen, kann ich in Anbetracht der schweren Cirkulations-Störung, welche doch die Stoffwechselvorgänge stört, statt sie zu erleichtern, und auch deswegen nicht für angezeigt halten, weil in den Parenchymteilen so aus-

geprägte regressive Störungen zutage treten; vielmehr geht meine Ansicht dahin, dass trotz der Cirkulations-Störung, die ein Minus der Ernährung bedingt, das Interstitium eine Zunahme erfährt, während die empfindlicheren parenchymatösen Elemente durch jenes Minus geschädigt werden. Ich möchte als das wahrscheinlichste annehmen, dass es sich auch hier um einen kompensatorischen Vorgang handle, eine Zunahme des Stützgewebes gegenüber der erhöhten Belastung, welche die Wand der Blutbahnen und damit auch deren unmittelbare Umgebung erfahren. Wir können uns denken, dass da, wo der Druck die Gewebe am meisten trifft, auch deren Stützsubstanz am meisten zunehme. Stellen, die unmittelbar für diese Annahme zu sprechen scheinen, sind z. B. die Gebiete der Venensterne und der Pyramiden. Im Sinne der Reiztheorie könnten wir den Vorgang dahin formulieren, dass der Druck als geringer Reiz wirke, stark genug, um eine einfache kompensatorische Hyperplasie des Stützgewebes anzuregen, in der Regel aber nicht fähig, stärkere Zellwucherungen, wie bei der Entzündung, zu erregen.

Die Hyperplasie steht aber in wichtiger Beziehung zu den Veränderungen der Gefässe, sie schliesst sich örtlich an dieselben an, und wir müssen daher sehen, wie unsere Annahme sich zu dieser Lokalisation stellt. Es ist hier nicht der Ort, auf die Frage näher einzugehen, wodurch bei Hypertrophie des Herzens die Veränderungen der kleinen Gefässe, die Arteriocapillarfibrosis zustande kommt. Jedenfalls ist dieselbe konstant vorhanden und steht die Herz-Hypertrophie zu ihr in irgend einer kausalen Beziehung. Ebenso können wir die Frage ausser Acht lassen, ob für die Kapillarektasie nur eine Stauung oder auch direkte Kongestion verantwortlich zu machen sei. Wenn Arterien, Venen und Kapillaren unter dem Einfluss von allgemeiner Cirkulationsstörung auf mechanische Weise Veränderungen der Wand erleiden, und daran

eine Wucherung des Interstitium der Nieren um die Gefässbahnen sich anschliesst, so ist es das naheliegendste: anzunehmen, dass auch diese Wucherungen einer mechanischen Wirkung des Cirkulationsapparates auf das Nierengewebe entsprechen, d. h. gleichsam Fortsetzungen der allgemeinen Wirkungen vom Herzen her sind. Soweit in den Venen und Kapillaren ein abnormer Druck herrscht, ist es leicht anzunehmen, dass, um diesem Widerstand zu leisten, sowohl Venen- und Kapillar-Wand sich verdickt, und dass in gleicher Weise auch das Interstitium der Niere sich durch Verstärkung gegen den Druck schützt, wobei dann das Parenchym zu Schaden kommt. Freilich stellen einer solchen Erklärung sich erhebliche Schwierigkeiten in denjenigen Fällen gegenüber, in welchen die Herzinsuffizienz ohne vorhergehendes Stadium von Herz-Hypertrophie des linken Ventrikels und Kongestion zustande kommt, wie bei der einfachen und braunen Atrophie des Herzens, bei Lungenkrankheiten mit schliesslicher Erlahmung des rechten Ventrikels. Von Horn und mir wurden auch in solchen Fällen granulierte Nieren und in diesen regelmässig eine Verdickung der Intima und Adventitia der arteriellen Äste gefunden, die man nicht als durch die Nierenschrumpfung entstanden annehmen kann, da sie derselben vorausgehen, die also der allgemeinen Cirkulations-Störung ihre Entstehung verdanken müssen. Ohne die letzteren damit erklären zu wollen, möchte ich auf ein Moment hinweisen, welches teilweise wenigstens die Lokalisation der Schrumpfungsherde um die Arterien verständlich machen dürfte.

Auf die Kapillar-Gebiete in der unmittelbaren Umgebung der Arterien wirkt einmal der erhöhte Druck, welcher durch die venöse Hyperämie überhaupt auf das ganze Kapillar-System der Niere ausgeübt wird; ausserdem aber noch der arterielle Blutdruck, und wenn auch dieser in solchen Zuständen gegen die Norm herabgesetzt ist, muss er immerhin

noch die Wirkung des ersteren verstärken, da er stets positiv bleibt. Ausserdem aber weist die fast konstante Verdickung der Arterien-Intima, der Adventitia und z. T. auch der Media doch darauf hin, dass auch die Arterien selbst auf irgend eine Weise beeinflusst werden müssen; dass vielleicht trotz des verringerten mittleren Arteriendruckes wenigstens den kleinsten, unmittelbar in das Stauungs-Druckgebiet führenden Verzweigungen in jenem Zustande eine grössere Belastung auferlegt wird. Jedenfalls ist, glaube ich, kein Grund vorhanden, für die Bindegewebshyperplasie eine andere, als eine rein mechanische Erklärung anzunehmen.

Wir haben nun noch jener Erscheinung zu gedenken, die man — im weitesten Sinne — als entzündliche Komplikation dieser mechanischen Prozesse ansehen kann, der Rundzellen-Wucherungen. Wenn auch eine genaue Untersuchung dünner Schnitte mit starken Vergrösserungen die meisten Schrumpfungsherde der Rinde als in der oben angegebenen Weise durch eine Hyperplasie entstanden erkennen lässt, so kommen doch echte Rundzellen-Ansammlungen unzweifelhaft in solchen Herden nicht selten vor, und auch eine nochmalige Durchsicht der von Horn seinerzeit angefertigten Präparate hat mich, nachdem ich auf die oben erwähnten Täuschungen aufmerksam geworden war, von dieser Thatsache überzeugt. Die angesammelten Rundzellen sind sämmtlich einkernige Elemente, und ich sehe demnach keinen Grund, an eine Infiltration mit Leukocyten zu denken. Die Rundzelleninfiltrate sind eingelagert in die Schrumpfungsherde der Rinde, in der Umgebung der Gefässe oder in deren Adventitia selbst, namentlich aber und auffallend frühzeitig in die Gebiete der Venenstämme, von wo aus sie oft, namentlich seitlich sich ausbreitend, grössere Bezirke der Oberfläche durchsetzen. Orth fand solche oberflächliche Rundzellenherde auch konstant in senil atrophischen Nieren und weist ihnen keine Bedeutung für die Stauungs-Nieren zu (l. c.). Auch in arterio-

sklerotischen Sehrumpfnieren kommen sie häufiger vor. Vielleicht kommen derartige Bindegewebswucherungen — nur als solche kann ich die Infiltrate auffassen — aus verschiedenen Ursachen vor. Sehen wir, inwiefern sie bei der cyanotischen Induration als solche angesprochen werden könnte.

Munk und nach seinem Vorgange auch Klebs halten es für wahrscheinlich, dass kleine Stauungsblutungen hierzu den Anstoss geben. Aber einmal sollte man dann doch öfters frische Blutungen oder doch Pigmentanhäufungen, z. B. in den Venensterngebieten, finden und dann müsste man wenigstens hier und da, wie auch bei anderen Blutungen Leukocyten an jenen Stellen treffen. Auch Residuen von Blutungen sind nicht entsprechend häufig nachweisbar. Pigment findet man allerdings in Stauungsnieren reichlicher, aber nicht in Form von Hämatoidinhaufen im Interstitium, sondern als Einlagerung in die Epithelien der Harnkanälchen. Überhaupt fand ich trotz der öfters zu beobachtenden, geradezu strotzenden Blutfüllung der Glomeruli, ziemlich häufig vorkommende Blutaustritte in den Kapselräumen und den Harnkanälchen, auffallend selten Blutungen im Gewebe. Von einem ähnlichen Bild, wie bei der braunen Induration der Lunge, ist gar keine Rede. Mir scheint vielmehr, dass die Verdickung des gesammten Blutgefässsystems und des sie umgebenden Gewebes einen guten Schutz gegen Stauungsblutungen (ins interstitielle Gewebe) abgeben muss. Könnte ferner die Ansammlung von Rundzellen nicht eine reaktive Erscheinung sein, die gleichsam auf den Untergang oder die Druckatrophie der Harnkanälchen von seite des Interstitiums antwortet? Dagegen sprechen gleichfalls verschiedene Einwände. Zwar wäre jene Erklärung passend für manche Rindenherde, obwohl auch hier die Rundzellenwucherung vielfach auffallend ausgedehnt ist und weit über das Gebiet wenigstens der ganz epithellos gewordenen kollabierten Harnkanälchen hinausgeht. Aber in der Marksubstanz? Gerade

in dieser ist die Druckatrophie, Degeneration der Epithelien, sehr ausgesprochen vorhanden, fast nirgends aber finden daselbst sich Rundzellenanhäufungen; dagegen kommen solche wieder in der Gefäss-Adventitia der Rindenarterien und Venen vor, und zwar viel stärker als in normalen Gefässen. Auch an das Vorkommen sogenannter „atrophischer Kernwucherungen" könnte man denken, indes finden die Rundzellenhaufen, wie eben erwähnt, sich auch in Teilen, welche in progressiven Zuständen sind, z. B. in der sich verdickenden Adventitia der Gefässe und ausserdem zeigen sich die Kerne stets chromatinreich, nie sind dieselben verkleinert.

Wir werden in Ermangelung anderer Ursachen annehmen müssen, dass die Rundzellenherde nur einen höheren Grad der Gewebszunahme mit stürmischer Zellbildung darstellen, während letztere bei der einfachen Hyperplasie nahezu fehlt; dass es sich um eine aktive Thätigkeit von Zellen- und Intercellularsubstanz, allgemein gesprochen, um einen Reizzustand handle, für den wir innerhalb der Niere keinen anderen Grund zu erkennen vermögen als für die Hyperplasie, und dass der Vorgang ein lebhafterer und deshalb mit deutlicher Zellenwucherung einhergehender ist; dann wäre also zwischen beiden hier vorkommenden Zuständen kein anderer Unterschied als ein gradueller. Oder finden wir ätiologische Momente, welche von aussen her der Niere zugeführt werden und die Kernwucherungen, die wir wohl als entzündliche im allgemeinen Sinne bezeichnen dürfen, gleichsam als accidentelle Erscheinung hervorrufen? Der chronische Alkoholismus, der in vielen hierher gehörigen Fällen eine bedeutende Rolle spielt, könnte als solches gelten. Freilich muss demselben sofort alle exklusive Bedeutung abgesprochen werden, da die Kernwucherungen auch unter anderen Umständen sogar bei senil atrophischen Nieren (Orth) vorhanden sind. Da aber der Alkohol in der Leber (direkt oder indirekt) Bindegewebswuche-

rungen hervorzubringen imstande ist, so könnte man ihm auch für die Nieren eine ähnliche Wirkung auf das interstitielle Gewebe und die Gefässe zuschreiben und annehmen, dass der Alkohol eine direkt reizende Einwirkung auf das Interstitium ausübe und dass damit der Prozess der einfachen Bindegewebshyperplasie in eine stürmischere, zur Bildung zahlreicher lymphoider Rundzellen führende Cellulation umschlägt. Was speziell die Alkoholwirkung bei dem bekannten Münchener Bierherz betrifft, so muss jedenfalls die alkoholische Plethora im ganzen für die Entstehung der gerade hier typischen Granularatrophie der Niere in Betracht gezogen werden. Im wesentlichen ist es ja jedenfalls die Hypertrophie des Herzens und deren mechanische Folgezustände, welche die Nierenschrumpfung herbeiführen. Erst in zweiter Linie wird die direkte Wirkung des Alkohols in Betracht zu ziehen sein, ebenso die Disposition zu Entzündungen, welche in der Niere unter diesen und anderen Verhältnissen auftritt. Indes treten die Rundzellenherde ebensogut ohne alle Mitwirkung des Alkoholismus ein. Wollte man das Auftreten derselben auch in solchen Fällen auf accidentelle Ursachen zurückführen, so könnte man den durch Stauung affizierten Nieren eine besondere Disposition für entzündungserregende Schädlichkeiten aller Art zuschreiben. Dass eine grosse Neigung zu Erkrankungen noch anderer Art bei der chronischen Stauungsniere vorhanden ist, beweist das oben erwähnte häufige Auftreten von parenchymatösen Degenerationen und es wäre möglich, dass durch ähnliche Schädlichkeiten auch der Prozess der Hyperplasie stellenweise bis zur Rundzellenwucherung gesteigert würde.

Zwischen diesen und den Rundzellenherden und den vorkommenden parenchymatösen Veränderungen kann ich eine direkte ursächliche Beziehung nicht annehmen, die ersteren folgen ausschliesslich den Schrumpfungsherden und Adventitial-Scheiden, d. h. treten innerhalb derselben auf, wäh-

rend sie an den Stellen der stärkeren parenchymatösen Degeneration (Verfettung, Trübung der Harnkanälchen-Epithelien, die sich ausserhalb der erwähnten Herde fanden) durchweg vermisst wurden.

Man mag nun die Rundzellenherde als eine Steigerung des in der einfachen Hyperplasie nur in mässigem Grade sich zeigenden progressiven Vorganges oder als Folgewirkung accidentell hinzugekommener entzündungserregender Schädlichkeiten auffassen, jedenfalls kommt denselben nur eine untergeordnete Bedeutung für die Schrumpfung der Niere zu. Erkennt man ferner an, dass auch den Parenchym-Veränderungen eine primäre Bedeutung für dieselbe abgesprochen werden muss, so ist damit prinzipiell die Abgrenzung der Stauungsschrumpfnieren gegen die parenchymatöse wie gegen die interstitielle chronische Nephritis, den Morbus Brightii, gegeben. Im einzelnen Falle freilich wird die Scheidung nicht immer leicht sein. So wenig, als es bisher gelungen ist, die parenchymatösen Degenerationen scharf von der parenchymatösen Nephritis zu trennen, wird man auch an granulierten Stauungsnieren mit starker Degeneration des Parenchyms die Entscheidung mit Sicherheit treffen, ob neben der Stauung nur regressive Prozesse vorliegen, oder ob eine parenchymatöse Nephritis hinzugetreten ist, und hier wächst noch die Schwierigkeit dadurch, dass an sich schon in der Niere weitere interstitielle Veränderungen neben den parenchymatösen zugegen sind. Umgekehrt können auch zu parenchymatösen Degenerationen, wie sie z. B. bei Phthise häufig vorhanden sind, die Erscheinungen der venösen Stauung erst später hinzutreten. Noch schwieriger wird die Trennung unter Umständen zwischen Stauungsschrumpfniere und primärer interstitieller Nephritis sein, namentlich wenn die Nieren im ersteren Falle wieder relativ anämisch geworden sind. Hat einmal innerhalb der Stauungsniere ein energischer Cellulationsprozess begonnen,

und ist kein Grund abzusehen, warum nicht derselbe fortschreiten und damit schliesslich jenen Zustand herbeiführen soll, den wir eben als indurative Nephritis bezeichnen, dann wäre ein solcher Prozess nur theoretisch durch seine Genese von der genuinen Schrumpfniere zu trennen. Praktisch aber wird diese Genese in den meisten Fällen nicht mehr festzustellen sein. Sicher kommen auch Kombinationen von Stauungsschrumpfnieren mit echter parenchymatöser und genuiner interstieller Nephritis vor. Andrerseits glaube ich, dass bei genauer Untersuchung der ganzen Niere wie der einzelnen Schrumpfungsherde und unter Berücksichtigung der von der cyanotischen Induration allein hervorgerufenen Folgeerscheinungen die Zahl solcher Mischnamen sich auf eine sehr geringe Menge reduzieren wird.

Nach dem Gesammtbild des Obduktionsbefundes, dem Verhalten des Herzens und der allgemeinen Blutverteilung, dem Zustand der einzelnen Organe, der grossen und kleinen Gefässe, wird man darauf schliessen können, ob der cyanotischen Induration ein mehr oder minder grosser Anteil an der Nierenschrumpfung zukommt, namentlich auch, ob daneben allgemeiner Atheromatose oder einer etwaigen leichten Sklerose der Nierengefässe noch eine wesentliche Bedeutung zugesprochen werden muss. Mikroskopisch möchte ich vor allem darauf diagnostischen Wert legen, dass neben den ausgeprägten Erscheinungen der cyanotischen Induration Schrumpfungsherde vorhanden sind, die im wesentlichen auf einfacher Hyperplasie des Interstitiums beruhen; dass dieselben an die Gefässbahnen sich anschliessen, an einzelnen Stellen (Gebiete der Venensterne und an der Marksubstanz) die deutlichen Zeichen der Druckatrophie durch Dilatation der Gefässbahnen an sich tragen, dass die Rundzellenherde, wo sie auftreten, den einfachen Schrumpfungsherden folgen, resp. in letzteren und in der Gefässadventitia eingelagert erscheinen. Endlich dürfte noch

von Bedeutung sein, dass die Atrophie der Glomeruli im allgemeinen eine sekundäre Erscheinung ist, indem man in der Regel die Malpighi'schen Körperchen innerhalb der Herde ziemlich spät zu Grunde gehen sieht.

Makroskopisch ist die starke Venenfüllung, namentlich der Venensterne, der Vasa recta, die starke Cyanose, welche selbst bei allgemeiner Anämie noch ziemlich auffallend bleibt, die frühzeitige, unverhältnismässig starke Atrophie der Markkegel, die oft mit starker Fettwucherung im Nierenbecken einhergeht, charakteristisch. In der Rinde zeigt sich lange Zeit hindurch vorwiegend eine ganz oberflächliche Granulierung, während die weisslich gelben oder grauen Herde in den tieferen Schichten der Rinde fehlen oder doch in geringerer Ausdehnung vorhanden sind.

Tafel I.

Erklärung der Figuren.

Fig. 1. Radiärschnitt durch die Rinde ($\frac{25}{1}$).

a und a^1 Schrumpfungsherde mit veränderten Glomerulis, radiär verlaufend.

Fig. 2. Oberflächlicher Schrumpfungsherd im Gebiet eines der Venensterne ($\frac{40}{1}$).

a—a^3 Dilatiertes, teilweise mit verdickter Wand versehenes Venenstämmchen, prall mit Blut gefüllt.

b Atrophische Harnkanälchen.

c Rundzellenwucherungen.

d Verdickte fibröse Kapsel der Niere.

e Glomeruli z. T. verödet.

f Epithellose Harnkanälchen mit hyalinen Cylindern.

g Cystisch erweitertes, mit homogenem Inhalt gefülltes Harnkanälchen.

h Normale Harnkanälchen der Umgebung.

i Interstitium.

1.

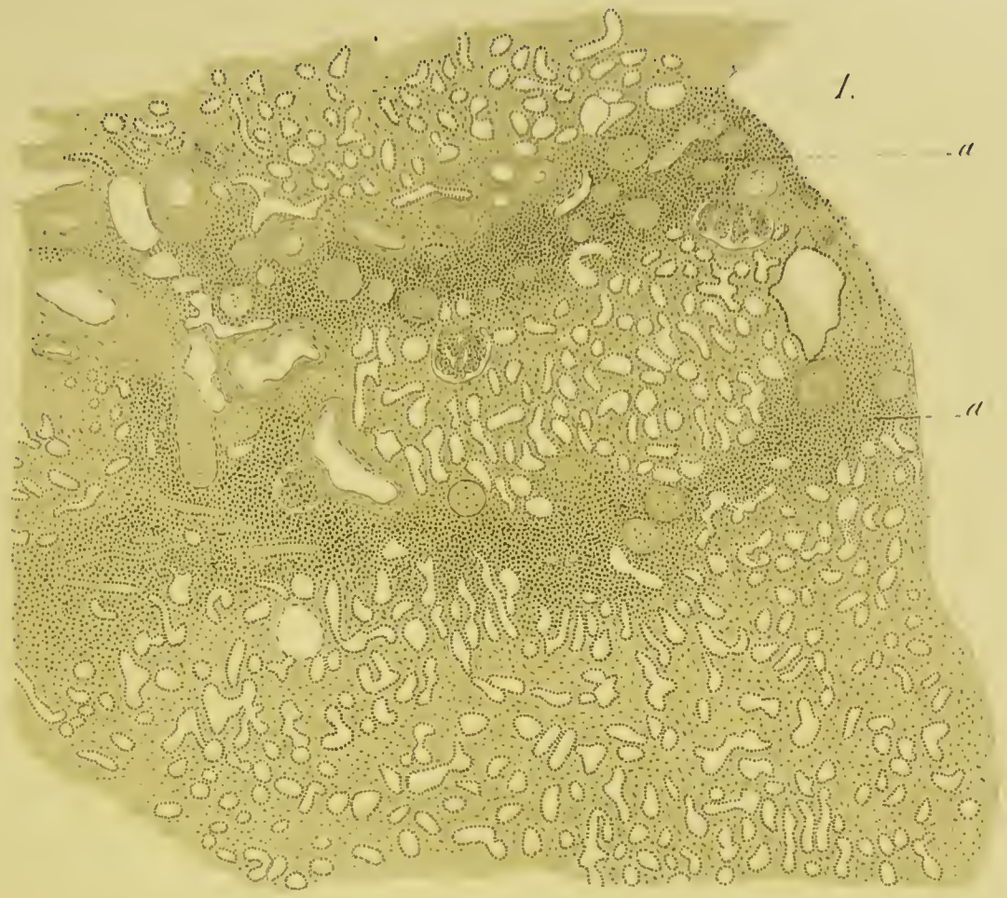

2.

Tafel II.

Erklärung der Figuren.

Fig. 3. Schrumpfungsherd in der Umgebung eines noch wenig veränderten Glomerulus ($\frac{1000}{1}$).

a Feiner Spalt zwischen einer Kapillare und der Bowmann'schen Kapsel.

b Homogene Substanz, durch Verschmelzung der verdickten Glomerulus-Kapsel mit Kapillarwänden und Tun. propriae entstanden.

c Verdickte Tunica propria (oder Kapillarwand?).

d Lange Zelle in der homogenen Substanz.

e Homogene Substanz mit feinfaseriger Einlagerung.

f Verdickte Bowmann'sche Kapsel.

g Verdickte Membr. propr. eines Rindenkanälchens.

h Epithelreste in demselben.

i Kapillare mit verdickter Wand.

k Zellen an deren Aussenfläche.

k^1 Homogene Substanz.

l Membranae propriae von Harnkanälchen zu homogenen Lamellen verschmelzend.

Fig. 4. Ähnlicher Herd ($\frac{1000}{1}$).

a Verdickte Bowmann'sche Kapsel.

b Verschmelzung derselben mit der Umgebung.

c Zellen in der homogenen Masse.

d Züge breiter Fasern perikapsulären Gewebes.

e Solche am Querschnitt.

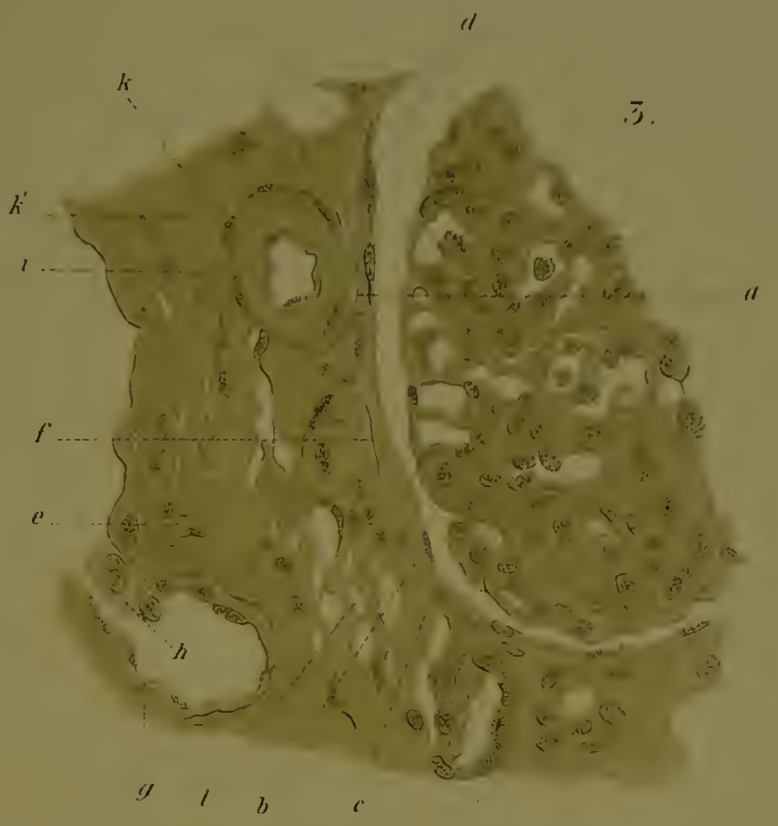
d
k
3.
k'
i
a
f
e
h
g
l
b
c

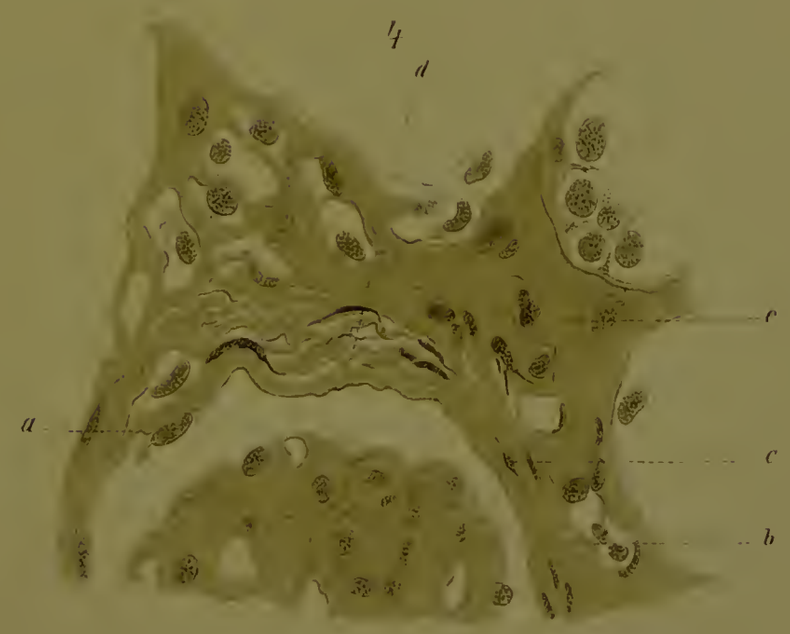
4
d
e
a
c
b

Tafel III.

Erklärung der Figuren.

Fig. 5. Schrumpfungsherd ($\frac{1000}{1}$).

a Interstitium.

b Zellen desselben.

c Harnkanälchen.

d Homogene Masse (?).

Fig. 6. Injektions-Präparat, Schrumpfungsherd ($\frac{350}{1}$).

a Interstitium.

b b^1 Kapillarlumina mit Karminleim gefüllt.

c Normale Harnkanälchen.

d Verdickte Glomerulus-Kapsel.

e Glomerulus.

f Harnkanälchen mit teilweise untergegangenem Epithel.

g Zellen im Interstitium.

5.

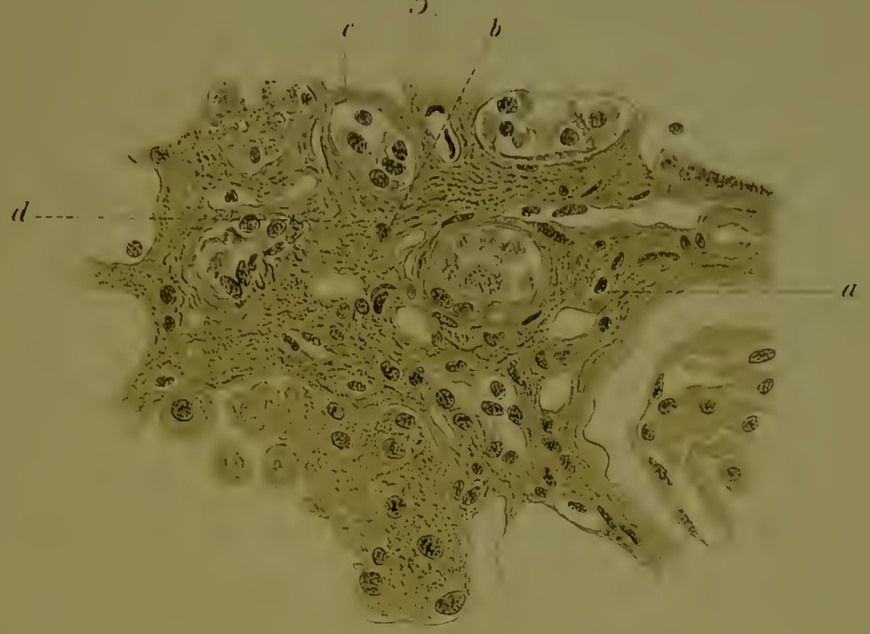
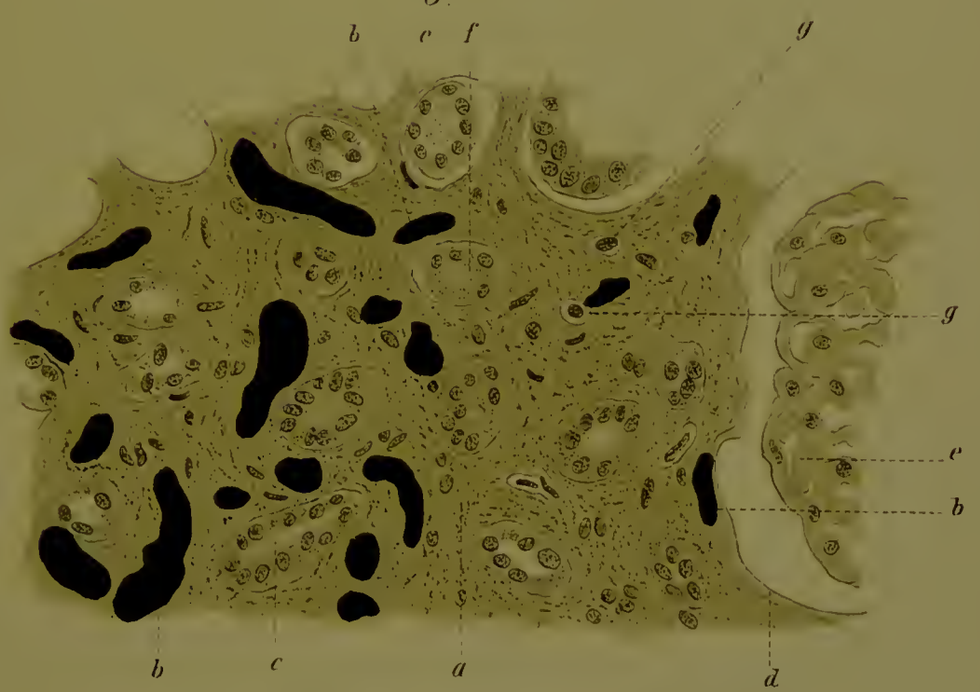
6.